Joseph u. Loewenbach

Dermato-histologische Technik

110 B

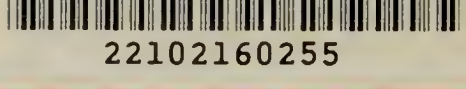
22102160255

PRESENTED TO THE LIBRARY
BY: Dr. James A. Samuel.

Med
K45574

BRITISH MEDICAL
Library
ASSOCIATION

ermato-

histologische Technik.

Ein Leitfaden
für Aerzte und Studirende

von

Dr. Max Joseph und **Dr. Georg Loewenbach**
in Berlin in Wien

Zweite vermehrte und verbesserte Auflage.

BERLIN 1900.
Louis Marcus Verlagsbuchhandlung
SW. 61, Tempelhofer Ufer 7.

Alle Rechte, einschliesslich des Uebersetzungsrechts, vorbehalten.



Druck von Albert Koenig in Guben.

VORREDE.

Dieser Leitfaden soll ein Führer, sowohl für den Anfänger wie für den bereits vorgeschrittenen Forscher sein. Er soll eine schnelle Uebersicht über die zu allen Untersuchungen auf unserem Gebiete nothwendigen technischen Methoden ermöglichen.

Um dieses Ziel zu erreichen und die gewünschte Erleichterung zu schaffen, muss man nach unserer Ansicht von der Vollständigkeit zahlreicher Methoden absehen. Durch eine kritiklose Aneinanderreihung stellen sich dem Einzelnen viel zu grosse Schwierigkeiten entgegen und er wird auf das Probiren, auf die engere Wahl angewiesen.

Der Maassstab, welchen die einzelnen Beobachter an die Exactheit einer Methode anzulegen pflegen, ist ein verschiedener. Hat Jemand nach einer Reihe von Missgriffen endlich an einem oder einigen Präparaten ein günstiges Ergebniss erzielt, so veröffentlicht er die Methode als vortrefflich, ohne zu bedenken, wie lange er selbst durch die unendlich zahlreichen Imponderabilien, welche einer gedeihlichen Technik im Wege stehen, behindert worden war. Natürlich wird Jeder, der ohne Vorversuche diesen Angaben folgt, durch die gleichen Schwierigkeiten an dem gewünschten Resultate gehindert.

Abgesehen von dem absoluten Werth einer Methode ist aber auch ihr relativer zu berücksichtigen. Was heute vollkommen scheint, ist morgen überholt. Es geht in der Histologie gerade so wie in der Therapeutik: Das Bessere ist der Feind des Guten. Auch dieser Grund schien uns gegen eine blosse Nebeneinanderstellung zahlreicher Einzelmethoden zu sprechen.

Wir machen durchaus keinen Anspruch darauf, ein vollständiges Verzeichniss sämmtlicher möglichen Methoden der dermato-histologischen Technik zu liefern. Der Leitfaden soll in seinem überwiegenden Theile diejenigen Methoden angeben, welche sich nach öfterer Anwendung und langer Uebung den Verfassern als sicher und einwandsfrei erwiesen haben. In zweiter Reihe, theilweise im Kleingedruckten, werden sodann noch die Methoden angegeben, welche einer Anwendung oder Erwähnung ebenfalls werth erscheinen, aber den zuerst angeführten an Sicherheit, Einfachheit und Verlässlichkeit nachstehen oder weniger wichtig sind.

Berlin und Wien, Oktober 1899.

DIE VERFASSER.

VORREDE ZUR ZWEITEN AUFLAGE.

Die nach kurzer Zeit nothwendig gewordene zweite Auflage beweist wohl, dass wir den mit Herausgabe dieser Technik beabsichtigten Zweck im Grossen und Ganzen erreicht haben. Daher halten wir an dem ursprünglichen Plane fest, ohne uns darum den von der Kritik vorgeschlagenen Aenderungen zu verschliessen. Daher haben wir zwar manches Neue hinzugefügt, uns im Wesentlichen aber auf eine kritische Auswahl vieler von uns geprüften Methoden beschränkt.

Zu ganz besonderem Danke sind wir aber Herrn Dr. P. G. Unna in Hamburg für seine liebenswürdige Durchsicht und mannigfachen Verbesserungen verpflichtet.

In Vorbereitung ist eine russische Uebersetzung von Dr. Schljaposchnikoff in Charkow.

Berlin und Wien, Mai 1900.

DIE VERFASSER.

BRITISH MEDICAL Library ASSOCIATION

Inhalt.

Erster Abschnitt.

Seite

Untersuchung von Haut-Material in frischem Zustande.

A. Untersuchung frischer Haut in Schnitten . . 1

B. Untersuchung frischen Hautmaterials, ohne zu schneiden 3

Zweiter Abschnitt.

Untersuchung von Hautmaterial in konservirtem Zustand . 8

Erstes und zweites Kapitel: Konservirung, Fixirung und Härtung.

1. Alkoholbehandlung 10
2. Müller'sche Flüssigkeit 11
3. Müller-Formol 12
4. Sublimat-Pikrinsäure 13
5. Sublimat-Essig 14

Drittes Kapitel: Einbettung 15

1. Celloïdin 15
2. Paraffin 17
3. Photoxylin 19
4. Gefrier-Mikrotom. Alkohol-Formol 19

Viertes Kapitel: Schneiden und Behandlung der Schnitte.

a) Einzelschnitte 19
1. Celloïdin 19
2. Paraffin 21

b) Serienschnitte:
1. Celloïdin 23
2. Paraffin 25

Seite

3. Nelkenöl-Collodium 26
4. Eiweissmethode 26

Fünftes Kapitel: Färbung.

A. Stückfärbung 27

1. nach Csokor für Paraffinobjekte 27
2. nach Beale für Celloïdinobjekte 28
3. nach Heidenhain für Celloïdinobjekte 28

B. Schnittfärbung 29

C. Uebersichtsfärbungen 29

1. Haematoxylin-Eosin 29
2. Thionin-Eosin 31
3. nach van Gieson 31
4. Pikrokarmin 32
5. Pikrocochenille 33
6. Triacid 33
7. Mamurowsky's Methode 33
8. Polychromes Methylenblau-neutrales Orceïn 34

Sechstes Kapitel: Specialfärbungen.

I. Kerne 35

1. Haematoxylin 35
2. Haemalaun 35
3. Thionin 36
4. Methylenblau 36
5. Karmin 36
6. Benda'sche Färbung 37
7. Saffranin 37
8. Unna's Methoden 37
9. Biondi-Heidenhain 37
10. und 11. Weigert'sche und Gram'sche Färbung . . . 38
12. Thatlinbraun 38

II. Kerntheilungen 38

1. Saffranin 38
2. Benda's Methode 39

Seite

3. Lustgarten's Methode 40
4. Biondi-Heidenhain 40
5. Schütz'sche Methode 41

III. Protoplasma 41

1. Granoplasmafärbung 42
2. Spongioplasmafärbung 42

IV. Pigment 43

1. Perl's Methode 43
2. Zimmermann's Methode 44
3. Zander's Methode 44

V. Fibrin 45

1. Weigert'sche Methode 45
2. Unna's Alaungentiana-Methode 46
3. Unna's polychrom. Methylenblau-Tannin-Methode . . 47

Siebentes Kapitel: Specialfärbungen für Epidermoidalgebilde.

I. Epithelfasern 47

1. Kromayer's Methode 47
2. Unna's Methode 48
3. 4. 5. 6. Unna's und Mc. Leod's Methode 49
7. Herxheimer's Methode 49

II. Epithelhyalin 50

III. Keratin 50

1. Unna's Verdauungsmethode 51

IV. Keratohyalin 51

1. und 2. Unna's Methoden 52
3. Hyalin » 52
4. und 5. Unna's » 52

V. Eleïdin 53

1. Ranvier's Methode 53
2. Frickenhaus' Methode 53
3. Dreysel-Oppler's Methode 54
4. Buzzi's Methode 55

Seite

Achtes Kapitel: Haare 55

1. Methode von Günther 56
2. Methode Norris-Shakespeare 56

Neuntes Kapitel: Nägel 57

1. Methode von Echeverria 58

Zehntes Kapitel: Knäuel und Talgdrüsen . . . 59

Elftes Kapitel: Specialfärbungen für Bestandtheile der Cutis.

I. Kollagen 59

1. Unna's Methode 60
2. Kromayer's Methode 60

II. Basophiles Kollagen.

1. Unna's Methode 62

III. Elastin 62

1. Unna-Taenzer's Methode 62
2. Weigert's Methode 63
3. Lustgarten's Methode 64
4. Mallory's » 65
5. Schütz's » 65
6. Manchot's » 66
7. Benda's » 66

IV. Elaein 66

1. 2. u. 3. Unna's Methoden 66

V. Kollastin, Kollaein 67

1. und 2. Unna's Methoden 68

VI. Colloïd 69

VII. Amyloïd 69

VIII. Glycogen 69

IX. Mucin 70

X. Hyalin 72

1.—4. Pelagatti's Methoden 73
5. Darstellung der Russel'schen Körperchen 75

Seite

6. Blastomyceetenfärbung nach Secchi 76
Carmalaun nach P. Mayer 76
Fuchsin nach Zimmermann 77
7. Sporozoënfärbung nach Sawtschenko 77
8. Darier'sche Körperchen 78
9. Molluscum contagiosum-Färbung 79

XI. Kalkablagerung 80

XII. Mastzellen 80

1. Unna's Methode 81
2. Ehrlich's » 81
3. Westphal's Methode 82

XIII. Plasmazellen 82

Unna's Methode 83

XIV. Weisse Blutkörperchen 83

Unna's Methode 84
Blutuntersuchungsmethoden 85

XV. Rothe Blutkörperchen 86

Unna's Methoden 86

XVI. Gefässe 87

Injektionsmassen 87, 88
Lymphgefässe 89

XVII. Nerven 89

A. Markhaltige Nervenfasern 89

1. Weigert-Pal'sche Methode 89
2. Azoulay's » 90
3. Heller's » 91

B. Marklose Nervenfasern 91

1. Ramon y Cajal's Methode 92
2. Strauss'sche » 92
Ehrlich's vitale Methylenblau-Injektion 92

Seite

XVIII. Fett 93
1. Flemming'sche Methode 93
2. Marchi's » 94
3. Secundäre Osmirung Unna's 94
4. Sudan-Methode 95

XIX. Muskeln 96
1. van Gieson's Methode 96
2. und 3. Hodara's und Unna's Methoden 96

Zwölftes Kapitel: Parasiten.

A. Thierische Parasiten 97

B. Pflanzliche Parasiten 98
1. Blastomyceten 98
2. Hyphomyceten 99

C. Mikroorganismen 99

I. Mikroorganismen der Haut im Allgemeinen . . 100
1. Löffler's Methode 100
2. Kühne's » 100
3. Unna's » 101
4. Boeck's » 101
5. Pfeiffer's » 101

II. Jodfeste Bakterien 102
1. Gram'sche Methode 102
2. Weigert'sche Fibrinfärbung 102
3. Unna's Fibrinfärbung mit Alaungentiana 102
4. Fränkel's Methode 102
5. Botkin's » 103
6. Kühne's Methode 103
7. Unna's Pikrocochenille-Methode 103
8. Claudius-Methode 104

III. Nicht jodfeste Bakterien 105
Nicolle's Methode 105

Seite

IV. Mikroorganismen in der Hornschicht.

1. Waelsch's Methode 105
2. Unna's Methode mit Jodirung 105
3. » » ohne » 106

V. Spezielle Bakterienfärbungen.

I. Rhinosclerombacillen 106

1. Mibelli's Methode 107

II. Bacillen bei Syphilis 107

1. Lustgarten's Methode 107
2. de Giacomi's » 107
3. Doutrelepont's und Schütz'sche Methode 107

III. Ulcus molle-Streptobacillen 108

1. Loth's Methode 108
2. Audry's » 109

IV. Tuberkulose und Lepra-Bacillen 109

1. Ziehl-Nehlsen'sche Methode 109
2. Gabbet-Ernst'sche » 109
3. Weichselbaum's » 110
4. Delbanco's Methode 110
5. Kellogg's » 111
6. Spiegel's » 112

V. Favuspilze (Achorion Schönleinii) 112

1. Kellogg's Methode 112

VI. Herpes tonsurans und Pityriasis versicolor . . 113

VII. Gonococcus 113

Erster Abschnitt.

Untersuchung von Haut-Material in frischem Zustand.

A. Untersuchung frischer Haut in Schnitten.

1. Zur Anfertigung von Schnitten durch frische Haut bedient man sich meist der Gefriermikrotome. Das zu schneidende (nicht über 5 mm dicke) Object wird in einem Tropfen Wasser oder Ol. Anisii auf der Platte des Gefriermikrotoms suspendirt und mittelst eines auf die Unterseite der Platte einwirkenden Aetherspray zum vollständigen Durchfrieren gebracht. Sodann fertigt man mit trockenem Messer, unter fortwährender Benützung des Aetherspray, Schnitte an und bringt dieselben sofort zur Weiterbehandlung, damit sie nicht an das Object oder die Platte wieder anfrieren, in Wasser.

2. Eine andere Methode ist die des trockenen Schneidens. Man lässt das Hautstückchen einige Stunden an der Luft trocknen, klemmt es dann einfach oder umgebogen in einen mit Ausschnitt zur Aufnahme des Objects versehenen Kork (oder Amyloidleber) und schneidet mit einem Rasirmesser aus freier Hand oder mit trockenem Mikrotommesser auf dem

Mikrotom. Von Zeit zu Zeit muss man, besonders bei nicht ganz kleinen Objecten, die Oberfläche wieder von neuem ein wenig eintrocknen lassen, bevor man weiterschneidet.

3. Nach Schlagenhaufer (Wiener klin. Wochenschrift 1897. Nr. 51, S. 1127) kann man ungehärtetes Material auf dem Mikrotom mit nassem (alkohol- oder wasserbefeuchtetem) Messer auch schneiden, nachdem man es allseitig mit Gypsbrei umgossen und letzteren erstarren gelassen hat.

Die auf die eine oder andere Art erhaltenen Schnitte können ungefärbt auf den Objectträger gebracht, mit einem Tropfen Wasser oder Glycerin und einem Deckglas bedeckt und mikroscopirt werden, oder man unterwirft sie einfachen Färbemethoden (Hämatoxylin-Eosin, Karmin, Gieson; siehe Färbung).

Vor der Färbung können sie derselben Behandlung wie die Paraffinschnitte (siehe S. 21) unterzogen werden.

Kommt es nicht auf die Darstellung von Stoffen an, welche Alcohol-Einwirkung nicht vertragen (Fett!), so kann vor einer solchen Färbung der Schnitt für einige Secunden in absolutem Alcohol gehärtet werden.

Gehärtet und fixirt wird der Schnitt in etwas schonenderer Weise nach Cullen (Centralbl. f. allg. Pathologie und path. Anatomie 1895. Bd. VI. No. 11, S. 448) durch Einlegen

a) in 50 % Formol auf 5 Min.
b) in 50 % Alcohol auf 3 Min.
c) in absoluten Alcohol auf 1 Min.
d) Auswaschen in Wasser, beliebige Weiterbehandlung.

Am raschesten erhält man fertige Präparate nach folgender Methode (u. a. Pick, Deutsche Med.-Zeitg. 1898. No. 22, S. 223): die Gefrierschnitte kommen

a) $^1/_4$ Min. in 4 % Formol,

b) 2—3 Min. in Alaunkarmin mit 4 % Formol-Zusatz,

c) successives Uebertragen in Wasser, 80 % Alcohol Alcohol absolutus, Xylol, Canadabalsam.

B. Untersuchung frischen Hautmaterials ohne zu schneiden.

Ueber dies Capitel existiren eine Menge von Angaben. Schon die Entnahme des Materials kann in verschiedener Weise vor sich gehen. Haare werden epilirt, Nägel abgeschnitten, Hautschuppen und Krusten abgekratzt, eventuell kleine Hautpartikel excidirt; hierauf wird das gewonnene Material zerzupft oder zerrieben und, wie weiter unten besprochen, weiterbehandelt.

Beck (Monatshefte f. prakt. Dermatologie Bd. 25, 1897. S. 601) gewinnt das Material auf andere Art: man wäscht die betreffende Hautstelle gründlich mit grüner Seife und reibt dann durch 4 Tage 2 mal täglich ein mit

Pasta Zinci	10
Resorcini	10
Ichthyoli	1

hierauf 24 Stunden Bedeckung mit Zinkleim und Waschen mit warmem Wasser, worauf die ganze Masse (»Resorcinschwarte«) abgezogen und zerrieben oder zerzupft wird; beliebige Weiterbehandlung.

Unna (Monatshefte für prakt. Dermatologie 1894, S. 260, Bd. 18) empfiehlt Erweichung der Schuppen durch Heftpflaster, Abheben des Pflasters, an welchem die Schuppen haften bleiben; Entfernung der Schuppen vom Pflaster durch Benzin oder Xylol, beliebige Weiterbehandlung.

Zunächst erfordert das zu verwendende Glasmaterial (Objectträger, Deckgläschen) Beachtung. Bei gewöhnlichen Untersuchungen genügt sorgfältige Abspülung desselben nach vorherigem Anhauchen resp. Untertauchen in Wasser mit Alcohol oder Alcoholaether, bei genaueren ein mehrstündiger Aufenthalt in Alcoholaether. Zum subtilen bacteriologischen Studium gehört noch die vorhergegangene Sterilisirung durch Erhitzen im Wärmeschrank.

Das Untersuchungsmaterial selbst (insbesondere Haare, Nägel, Schuppen) wird zum Zweck der ja hier besonders in Betracht kommenden bacteriologischen Untersuchung vor der Färbung durch mehrstündigen, oft 1—2 Tage langen Aufenthalt in Aetheralcohol und hierauf Alcohol vom Fett befreit.

Nach dergestalt erfolgter Präparirung bringen wir das Untersuchungsmaterial auf den Objectträger, fügen demselben einen Tropfen sterilisirtes Wasser oder Kochsalzlösung hinzu, zerzupfen es möglichst fein, lassen trocknen und ziehen das ganze wie ein Sputumpräparat dreimal durch die Flamme. (Flüssiges Material, z. B. Blaseninhalt, Eiter, bedarf natürlich einer Entfettung nicht und wird sofort auf dem Objectträger durch 3 maliges Durchziehen durch die Flamme fixirt.) Hierauf färben wir am besten mit Sahli'schem Methylenblau, welches nicht überfärbt:

5 % wässrige Boraxlösung	16
Concentrirte wässrige Methylenblaulösung	20
Wasser	24;

Auswaschen im Wasser, Trocknen mit Fliesspapier; hierauf entweder Untersuchung unter dem Deckglas

nach Xylolzusatz, oder direct mit Immersionslinse nach Application eines Tropfens Cedernöl.

Boeck (Monatshefte f. prakt. Dermatologie 1894, S. 467, Bd. 18) schlägt in sinnreicher Weise vor, die abzukratzenden Hautpartien schon in vivo mit obiger Farblösung zu betupfen, abzukratzen und ohne weiteres in Glycerin (mit $^1/_3$ Resorcinzusatz) zu untersuchen.

Man kann natürlich auch alle möglichen anderen, insbesondere Bacterienfärbungen anwenden; gute Resultate geben vor allem auch die Weigert'sche Methode und ihre Modification nach Waelsch (s. Bacterien).

Das einfachste und schnellste Urtheil über Tumoren und ähnliche compacte Gebilde erhält man durch »Streifpräparate«: man fährt mit dem Messerrücken über die Oberfläche oder besser eine frische Schnittfläche, streift den erhaltenen Saft an einem Objectträger ab, setzt einen Tropfen Wasser oder Kochsalzlösung hinzu und bedeckt mit einem Deckglas.

Man kann Hautschuppen selbstverständlich auch ohne weitere Färbung, nach einfacher Zerreibung, in $^1/_2$ % Kochsalzlösung oder 5—10% Kalilauge untersuchen.

Dagegen kann die Untersuchung von Krusten eine eingehendere Vorbehandlung nothwendig machen. Zur Untersuchung von Krusten auf Bacterien empfiehlt sich nach Unna (Monatshefte f. prakt. Dermatologie 1895, S. 533, Bd. 21) folgender Vorgang:

1. Quellung 10 Min. in warmer 1 ‰ Sublimat- oder 1% Carbollösung.

2. Härtung 2—3 St. in Alcohol, Einbettung 2—3 St. in Celloidin, Schneiden.

3. Färbung, entweder

a) 2 Min. in polychromem Methylenblau, Abtrocknen mit Fliesspapier.

b) 10 Min. Differenciren in

Anilin	100
Tannin	1
Eosin	1
Salpetersäure	0,1

c) Anilin

Xylol, Balsam oder (für Krusten mit grossem Kern- und Fibrinreichthum)

a) 5 Min. in Gentianalaun, Abtrocknen mit Fliesspapier.

b) 2 Min. in

Eosin	1,0
Jod	0,05
Jodkali	5,0
Wasser	100,0

Abtrocknen mit Fliesspapier.

c) Anilin mit 1 $^{0}/_{00}$ salzsaurem Anilin (Dr. Grübler-Leipzig) 2 Min.

d) Anilin, Xylol, Balsam.

Nach ähnlichen Principien erfolgt die Untersuchung der Favusscutula nach Kellogg (siehe Mikroorganismen).

Zur Untersuchung von frischer Haut auf ihren Fettgehalt geht man in folgender Weise vor:

a) Anfertigung von Gefrierschnitten oder »trocknen« Schnitten (siehe oben A, 1 und 2).

b) Färbung 24 St. in 1 $^{0}/_{0}$ wässriger Osmiumsäurelösung oder 5 Min. in concentrirter Lösung von Sudan III in 90 $^{0}/_{0}$ Alcohol.

c) Auswaschen in Wasser, Untersuchen in Glycerin.

Fett schwarz, respective ziegelroth.

Haare untersucht man meist unzerzupft in Wasser oder Glycerin oder Xylol.

Speciell für die Darstellung von Mikroorganismen an und in Haaren eignet sich nach Hollborn (Centralblatt f. Bacteriologie und Parasitenkunde 1895, Bd. XVIII, No. 2/3, S. 47) folgender Farbstoff von Hueppe:

Aqua dest.
Glycerin
Alcohol aa 100,0
Alaun
Hämatoxylin aa 2

(Haare farblos, Mikroorganismen blau).

Im Vorhergehenden war des öfteren von der Untersuchung in Wasser oder Glycerin die Rede. In derartigen Medien unter dem Deckglas befindliche Objecte sind natürlich nur für einige Stunden oder Tage (so lange das Medium noch nicht verdunstet ist) haltbar. Um sie zu Dauerpräparaten zu gestalten, kann man

entweder 1. das Glycerin durch erwärmten und verflüssigten Glycerin-Agar (Glycerin 10, 2% Agar 1) ersetzen,

oder 2. das Deckglas mit einem sich mit dem unter dem Deckglas befindlichen Medium nicht mischenden Kitt oder Lack umranden. Sehr gut ist Krönig's Kitt,[1]) welcher aber erst durch Erwärmen verflüssigt werden muss, oder Asphaltlack, welcher immer flüssig bleibt.

[1]) 2 Theile Wachs werden geschmolzen und mit 7 Theilen Colophonium unter Umrühren gemengt, das Ganze wird heiss filtrirt.

Zweiter Abschnitt

Untersuchung von Hautmaterial in conservirtem Zustand.

Weitaus die meisten feineren histo- und bacteriologischen Färbungsmethoden erfordern die Anfertigung mikroscopischer Schnitte. Die Anwendung des Gefriermikrotoms genügt für diese feineren Methoden in der Regel nicht, da die Gefrierschnitte oft nicht dünn genug und ungleichmässig ausfallen und auch das Gewebe durch die Wirkung des Gefrierens und Wiederaufthauens mechanisch und structurell Läsionen erleidet.

An Stelle des Gefriermikrotoms tritt das Schneiden mit dem gewöhnlichen Mikrotom. Dasselbe ist jedoch nur möglich an Objecten, welche mit einer Einbettungsmasse durchtränkt sind. Die Einbettung ihrerseits, in welcher Masse sie auch erfolge, erfordert eine vorherige vollständige Entwässerung und Härtung des Materials. Um endlich durch alle diese Proceduren von seinem Verhalten intra vitam möglichst wenig abweichend beeinflusst zu werden, muss das Material vor allem andern in richtiger Weise fixirt werden.

Es muss also ein frisches Object zum Zweck der nachfolgenden mikroskopischen Untersuchung folgende Behandlungen der Reihe nach durchmachen:

I. Fixirung.[1])
II. Härtung.[1])
III. Einbettung.
IV. Schneiden.

Die erhaltenen Schnitte unterliegen dann der Reihe nach wieder der

V. Färbung.
VI. Entwässerung.
VII. Aufhellung.
VIII. Einschliessung.
IX. Signirung.

Die Proceduren I—V können in der verschiedensten Weise erfolgen und bilden zum grössten Theil den Inhalt dieses Leitfadens. Dagegen können VI—IX gleich hier kurz abgethan werden.

Die Entwässerung der Schnitte erfolgt meist in Alcohol, und zwar durch kurzes (je $^1/_2$ Min.) Verweilen in 60% und 95% Alcohol. Bei einigen Methoden verwendet man Anilinöl; dies wird dann im Folgenden immer speciell angeführt.

Die Aufhellung erfolgt in Xylol, Carbolxylol (1 Thl. absolut wasserfreie crystallisirte Carbolsäure, 3 Thl. Xylol) oder einem ätherischen Oel (Ol. thymi, lavandulae, bergamotti, cariophyllorum, cedri, citri). Am verbreitetsten und billigsten ist Xylol; Nelkenöl löst

[1]) Diese 2 Proceduren fallen bei der so häufig angewendeten Alcoholbehandlung in eine zusammen.

das Celloidin auf und führt eine Entfärbung der Schnitte herbei.

Die Einschliessung erfolgt (bei Celloidinschnitten nach Abtrocknen mit faserfreiem Fliesspapier) in Canadabalsam oder in mit Xylol verdünntem Dammarlack. Sodann wird das Präparat mit einem Deckglas behutsam bedeckt, wobei das Eindringen von Luftblasen zu vermeiden ist.

In seltenen Fällen, die im Folgenden immer speciell angeführt werden, fallen die Proceduren VI—VIII in der soeben angegebenen Form weg, und es folgt der Färbung unmittelbar der Einschluss in Glycerin oder Glycerinagar nach, insbesondere dann, wenn die zur Darstellung kommenden Gebilde die Einwirkung von Alcohol oder Anilin (Entwässerung) nicht vertragen. (Ueber die Einzelheiten dieser Art des Einschlusses siehe »Untersuchung frischen Hautmateriales«).

Die Signirung geschieht durch Etikettiren, oder durch directes Beschreiben des Objectträgers mit gelbem, rothem, blauem Faber'schen Glasstift oder mittelst in schwarze chinesische Tusche oder Kremserweiss (mit Zusatz von Wasserglas) getauchter Feder.

Erstes und zweites Kapitel.

Conservirung (Fixirung und Härtung).

1. Alcoholbehandlung.

Dieselbe ist für die Dermatohistologie als Universal-Conservirungs-Methode zu bezeichnen und vereinigt Fixirung und Härtung in einer Procedur.

Die möglichst kleinen Gewebsstücke kommen

24 St. in 70% Alcohol, hierauf

24 St. in 95 % Alcohol, hierauf

48 St. in absoluten Alcohol.

Um sie stets in Berührung mit dem wasserfreiesten, höchstprocentigen, i. e. leichtesten Antheil des Alcohols zu erhalten, legt man auf den Boden des Gefässes eine Schicht Watte und erst auf diese das zu härtende Gewebsstück. Absolut wasserfrei wird der Alcohol gemacht durch Bedecken des Gefässbodens mit einer 1—2 cm hohen Schicht von ausgeglühtem Kupfervitriol. Sowie letzterer sich bläulich verfärbt, muss er erneuert oder frisch ausgeglüht werden.

Um das Gewebsstück vor allzustarker Schrumpfung im Alcohol zu bewahren, befestigt man es mit Nadeln auf Kork- oder Holzstücken. Doch hat man für exactere Untersuchungen zu berücksichtigen, dass die von Holz und Kork in Alcohol entwickelte Gerbsäure oft die Structurverhältnisse und Färbbarkeit der Gewebe manchen Farbstoffen (polychromes Methylenblau!) gegenüber undeutlich macht. Bei ganz kleinen, dünnen Stücken genügt es übrigens, sie auf entsprechend grossen Blättern starken Papieres zu befestigen, wobei dann die erwähnte Beinflussung der Färbbarkeit ausgeschlossen ist.

Mitunter, besonders bei grossen Stücken zu conservirender Haut, setzt man dem Alcohol einige Tropfen reiner Jodtinctur bis etwa zur Portweinfärbung hinzu.

2. Müller'sche Flüssigkeit.

Dieselbe kommt nächst der Alcoholbehandlung am meisten in Betracht. Sie besteht aus

Kali bichrom.	2,5
Natr. sulfur.	1,0
Aq. dest.	100,0

In diese Flüssigkeit kommen die Stücke auf 3 bis 8 Tage bei Zimmertemperatur oder auf 1—3 Tage im Thermostat bei 37° (je nach Grösse), hierauf folgt $^1/_2$ bis 24 St. Auswaschen in womöglich fliessendem Wasser.

Die Thätigkeit der Müller'schen Flüssigkeit ist eine lediglich fixirende; daher muss ihr die vollständige Härtung in Alcohol (siehe 1) nachfolgen.

Da die Müller'sche Flüssigkeit die Kernstructuren nicht deutlich conservirt, ist sie zum Studium derartiger feinster Details ungeeignet; da sie die Entwicklung von Bacterien nicht hindert, ist sie auch für bacteriologische Schnittuntersuchung nicht verwendbar.

3. Müller-Formol.

In neuester Zeit wird vielfach der Müller'schen Flüssigkeit Formol hinzugefügt: 9 Th. Müller'sche Fl., 1 Th. 10% Formalin, Behandlung wie bei reiner Müller'scher Flüssigkeit (siehe 2).

Besonders zur nachfolgenden Bacterienfärbung geeignet! Dagegen übt Formol auf gewisse Gewebe eine quellende Wirkung aus (cf. Sternberg, Centralbl. f. allg. Pathologie und path. Anatomie, X. Bd.. No. 6, S. 236, 1899), und kann so zu Artefacten Veranlassung geben. Trotzdem ist unter Berücksichtigung dieses Moments zuweilen auch die Formalin-Härtung von Werth: Blum (Anat. Anz. XI, 23. und 24., 29 März 1896) schlug vor, kleine Stücke 6—8 Stunden in eine Formollösung (1 : 10) zu übertragen, dann sofort eben-

so lange Zeit in absoluten Alcohol zu legen, nachher 1—2 Stunden in Alcohol und Aether und alsdann in Celloidin. Nach einem Verweilen von einigen Stunden in Celloidin werden die Stückchen aufgeklebt und in mit Formol versetztem dünnen Spiritus eingetragen. Formol härtet auch das Celloidin und macht es schnittfähiger, sodass trotz der mangelhaften Durchtränkung des Gewebes mit Celloidin die Schnitte gleichmässig und dünn werden.

Es empfiehlt sich ganz allgemein die in Sublimat oder Formol conservirten Objecte, welche häufig keine gute Plasmafärbung annehmen, vor der Weiterbehandlung für 1—2 Stunden in eine Lösung von Natron bicarbon. (etwa 1%) zu legen.

4. Sublimat-Pikrinsäure.

a) Fixirung 2—24 St.[1]) in
concentr. wässriger Sublimatlösung,
concentr. wässriger Pikrinsäurelösung aa.

b) Auswaschen in (womöglich fliessendem) Wasser mindestens 24 St.

c) Härtung in Alcohol (wie sub 1), wobei dem Alcohol zur Entfernung der Sublimat-Niederschläge Tinctura jodi bis zur Sherry-Färbung beigefügt wird.

Statt dessen eignet sich auch für frische Tumoren die reine Sublimathärtung:

---

[1]) Je nach Grösse des Objects; aber auch individuelle Differenzen spielen für die Dauer der Sublimatfixirung sehr mit.

5. Sublimat-Essig.

Conc. wässrige Sublimatlösung
Aq. destill. ana 150,0
Acet. glacial. 4,0

oder die möglichst kleinen Stücke auf 4 Stunden in

Conc. wässrige Sublimatlösung
2% Essigsäurelösung ana

zu legen.

Weiterbehandlung (b und c) wie vorhin angegeben. Wenn nicht alles Sublimat beim Auswaschen entfernt wird, entsteht ein Niederschlag von Quecksilberjodid.

Diese Methoden gestatten eine weitere Behandlung nach den verschiedensten Richtungen mit den verschiedensten Einbettungs- und Färbemethoden zu normal- und pathologisch-histologischen sowie bacteriologischen Zwecken.

Da jedoch die Alcoholbehandlung am raschesten und einfachsten zu handhaben ist und von den meisten Seiten als für die Haut speciell am geeignetsten hingestellt wird, so versteht sich im Folgenden stets bei allen Methoden und Untersuchungen, falls es nicht ausdrücklich anders angegeben ist, als Vorbehandlung die Conservirung in Alcohol.

In der Absicht, ganz specielle Dinge zur Ansicht zu bringen und zu studiren, werden aber bei manchen Methoden eine Reihe anderer Conservirungs- und Härtungsproceduren verwendet, deren jede wir an specieller Stelle anführen werden.

Obige Methoden gelten nur für Objecte, die nach der Fixirung, Härtung und Einbettung geschnitten

und dann gefärbt werden sollen (»Schnittfärbung«). Beabsichtigt man das Object in toto zu färben, so muss diese »Stückfärbung« (siehe unten S. 27) zuerst erfolgen; dann erst folgt Auswaschen in Wasser durch einige Stunden, Härtung in Alcohol, Einbettung und Schneiden.

Drittes Kapitel.

Einbettung.

1. Celloidin.

Die Celloidineinbettung ist für die Haut am empfehlenswerthesten. Man muss jedoch Hautstücke, um eine vollständige Durchtränkung mit dem Celloidin zu erzielen, länger in der Celloidinlösung lassen als bei sonstigen Geweben üblich.

Die Objecte kommen, nach Härtung in absolutem Alcohol, auf 2 Tage in eine Mischung von Alcohol und Aether zu gleichen Theilen, dann auf 5—10 Tage in eine dünne Lösung (Glycerinconsistenz) und auf weitere 5—10 Tage in eine dicke Lösung (Honigconsistenz) von Celloidin in Aether-Alcohol. (Vor seiner Lösung in Aether-Alcohol muss das Celloidin in kleine Stückchen zerschnitten und im Exsiccator oder mittels eintägigen Aufenthalts in absolutem Alcohol wasserfrei gemacht worden sein)

Thut grosse Eile noth, so versuche man es mit Unterstützung höherer Temperatur: Die Objecte bleiben bei 37^0—40^0 im Thermostaten, einige Stunden

im Aether-Alcohol und je einen Tag in dünner und dicker Celloidinlösung. Sehr häufig, aber nicht immer erweisen sie sich dann als genügend durchtränkt und schnittfähig.

Die durchtränkten Stücke werden nun mit einigen Tropfen der dicken Celloidinlösung auf einen Block von passender Grösse festgeklebt, 5—10 Minuten an der Luft trocknen gelassen und dann in 50—80 % Alcohol aufgehoben. Nach 2—24 St. (je nach Grösse der Objecte) sind sie hart genug, um geschnitten zu werden.

Bei sehr grossen Objecten sowie überhaupt solchen, welche grosse Mengen Celloidins erfordern, ist es behufs gleichmässigen Erstarrens des ganzen Celloidinblockes besser, denselben in einem geschlossenen Glasrecipienten durch 24 St. der Wirkung von Alcoholdämpfen auszusetzen und dann erst in 50—80 pCt. Alcohol aufzubewahren. (Heller, Berliner klin. Woch. No. 17, S. 369, 1899).

Man kann auch die dicke Celloidinlösung, welche das Object einschliesst, bis zur Knorpelhärte erstarren lassen, das Object sammt seinem Celloidinmantel aus dem erstarrten Celloidin herausschneiden, diesen Celloidinblock dann mit dicker Celloidinlösung auf den Klotz aufkleben und das ganze in 50—80 pCt. Alcohol aufbewahren.

Schneidet man bald nach dem Aufkleben auf den Block, so ist das Material des letzteren gleichgiltig. Man nimmt dann Klötze aus Holz oder Kork. Bewahrt man aber das Object längere Zeit auf, um es erst später zu schneiden, so ist dringend zu empfehlen, blos Klötze aus Glas oder Stabilit zu verwenden, da Holz- und Korkklötze bei längerem Aufenthalt in Alcohol Gerbsäure entwickeln, welche die Färbbarkeit vieler Objecte beeinträchtigt. Auf Glas oder Stabilit aufgeklebte Objecte zeigen auch nach jahrelangem

Aufenthalt in Alcohol keine Alteration ihrer Färbbarkeit.

2. Paraffin.

Die Paraffinbehandlung wird im Allgemeinen für die Haut weniger empfohlen. Wir haben jedoch in den meisten Fällen gute Resultate mit ihr erhalten und können ihre Anwendung bestens empfehlen. Das Verfahren ist von kürzerer Dauer und liefert dünnere Schnitte als die Celloidineinbettung; allerdings können die erhaltenen Schnitte nicht wie Celloidinschnitte in Massen aufbewahrt, sondern müssen sofort oder bald weiterverarbeitet werden. Wohl aber sind die Paraffinblöcke mit den Objecten unbegrenzt haltbar.

Die gehärteten Objecte kommen aus dem absoluten Alcohol[1]) auf 24 St. in Xylol, bei einer Temperatur von 37°. Sodann kommen sie auf 12 St. bei 37° in eine Mischung von gleichen Theilen Xylol und Paraffin vom Schmelzpunkt 54° (am besten zu bereiten aus 2 Theilen Paraffin vom Schmelzpunkt 60° und 1 Theil Paraffin vom Schmelzpunkt 40°). Sodann kommen sie auf 12 St. bei ca. 48°—60° in Paraffin vom Schmelzpunkt 54°.

Da die Verwendung des Xylol und Xylolparaffin zuweilen die Haut überhärtet, so empfiehlt sich dann die Verwendung von Chloroform und Chloroformparaffin.

Kommt es auf grosse Eile an, so genügt

24 St. Härtung in öfter gewechseltem Alcohol bei 37°
2 » Aufenthalt in Anilinöl » 37°
2 » » » Xylol » 37°

[1]) Vortheilhaft zur Erzielung eines reinen Alcohols ist der Zusatz von Cuprum sulfuricum ustum zu dem käuflichen absoluten Alcohol.

2 St. Aufenthalt in Paraffinxylol bei 37°
2 » » » Paraffin » 60°

Aus dem Paraffin werden die Stückchen mittelst erwärmter Pincette oder Spatel sammt einer gehörigen Menge flüssigen Paraffins (das Stückchen muss ganz von Paraffin bedeckt sein) auf Blöcke aus beliebigem Material gelegt; man wartet bis zur Bildung eines leichten Häutchens und taucht das ganze behufs sofortiger Erstarrung in kaltes Wasser. Nach 5 Minuten sind die eingebetteten Stücke fertig zum Schneiden; sie können aber auch in einem verschlossenen Glas oder Kasten beliebig lange aufbewahrt werden.

Von manchen Seiten wird das Chloroform dem Xylol vorgezogen. Auch hier kommt es auf Uebung an. Jedenfalls kann man mit der Xylol-Paraffin-Einbettung Schnitte von grösster Feinheit (2—3 μ) herstellen. Ausserdem ist bei vielem Arbeiten der billige Preis des Xylols gegenüber dem Chloroform und der unangenehme Geruch des letzteren zu berücksichtigen. Indessen im wesentlichen kann man sagen, dass beide Einbettungsmethoden gleichwerthig sind.

Barlow (Bibl. med. DII Heft 5, 1895) benutzt zum Paraffineinschluss eine Mischung von Paraffin Haën $^2/_3$ schmelzbar bei 42—45, $^1/_3$ schmelzbar bei 45—50°. Der Paraffinofen wird auf 50° regulirt. Die zum Einschluss bestimmten, schon fertig gehärteten Hautstücke kommen 24 St. lang in abs. Alcohol, dann $^3/_4$—1 St. in Chloroform, ebenso lange Zeit in Chloroform-Paraffin ana und ebenfalls 1 Stunde in Paraffin. Wichtig ist, das Paraffin dann sehr schnell erstarren zu lassen. Alcoholhaut eignet sich für die Paraffinmethode nur dann, wenn sie nicht zu lange in abs. Alcohol aufbewahrt ist, während Präparate mit Fixirung durch Flemming'sche oder Müller'sche Flüssigkeit keine Schwierigkeit bieten.

3. Photoxylin.

Die Behandlung ist dieselbe wie beim Celloidinverfahren. Das Photoxylin ist leichter löslich, die Lösungen daher leichter dosirbar als das Celloidin; aber es stellt sich viel theurer. Vermeiden muss man bei der Aufhellung Nelkenöl oder Origanumöl.

4.

Sollen alcoholgehärtete Objecte ohne Celloidin- oder Paraffin-Einbettung geschnitten werden (was allerdings nur selten nöthig ist), so kann man sie entweder mittelst Gefriermikrotoms oder trocken oder nach vorhergehender Eingypsung schneiden (siehe Untersuchung frischer Haut in Schnitten). Nach Benda (Centralbl. f. allg. Pathologie und path. Anatomie Bd. III, No. 20, S. 803, 1895) ist es räthlich, sie zunächst auf $^1/_2$—1 Stunde in 75—90% Alcohol und dann vor dem Schneiden auf $^1/_4$—$^1/_2$ Stunde oder länger in 2% Formol zu legen.

Viertes Kapitel.

Schneiden und Behandlung der Schnitte.

a) Einzelschnitte.

Die Behandlung der Schnitte ist verschieden nach der Art der Einbettung.

1. Celloidin[1]).

In Celloidin eingebettete Objecte werden am besten

[1]) Man verwendet zum Schneiden von Celloidinobjecten am besten planconcav geschliffene Mikrotommesser.

geschnitten, indem man die Oberfläche der Haut dem Messer zuwendet, so dass die Epidermis zuerst vom Messer getroffen wird; so erhält man viel dünnere Schnitte, als wenn zuerst die grobfasrige Cutis getroffen würde. Das Messer ist möglichst schief zum Object einzustellen, damit eine möglichst lange Strecke des Messers zum Schneiden verwendet werden könne. Während des Schneidens werden Messer und Object continuirlich mit 80% Alcohol reichlich betropft (mittelst Pinsels oder mittelst feinen, ungeleimten Seidenpapieres oder auch mittelst eigens hierzu construirter Tropfapparate). Dicke der Schnitte 10—25 Mikromillimeter. Vom Messer weg kommen die Schnitte in 80% Alcohol. Sie können sofort weiterbehandelt oder beliebig lange in 80% Alcohol aufbewahrt werden.

Die Schnitte werden in den allermeisten Fällen mitsammt den in ihnen und um sie herum vorhandenen Celloidinmassen aufbewahrt und weiterbehandelt. Bei manchen Methoden muss aber der Weiterbehandlung eine Entfernung des Celloidins aus den Schnitten (Entcelloidinirung) vorhergehen. (Im folgenden wird dies immer speciell vermerkt werden.) Man bringt zu diesem Zweck die Schnitte aus dem 80% Alcohol in absoluten Alcohol, nach einigen Minuten in Nelkenöl oder Aether-Alcohol. Hier bleiben sie 15 Minuten, behufs exactester Entfernung des Celloidins jedoch 24 Stunden, kommen dann wieder auf einige Minuten in absoluten und 80% Alcohol und werden dann weiter behandelt.

2. Paraffin [1]).

Man schneidet mit senkrecht oder schief (nicht wie bei Celloidinobjecten parallel) zum Object gestelltem, trockenen Messer.

Zur Vermeidung des häufigen Rollens der Paraffinschnitte kann man den Paraffinblock einrahmen mit einem Wall aus folgender Masse: (Günther, Dissertation, Berlin 1895):

Mastix,	5,0,	gelöst in	10 Theile.
Aether,	10,0,		
Collodium,	6,0,	gelöst in	40 Theile.
Alcoholäther,	100,0,		
Aether			50 Theile.

Dicke der Paraffinschnitte 5—20 Mikromillimeter. Die Schnitte werden in kaltes Wasser übertragen, wo sie sich glatt ausbreiten.

Zum Zwecke der Weiterbehandlung muss das Paraffin aus dem Schnitt entfernt und in den meisten Fällen der Schnitt auf dem Objectträger fixirt werden. Zu diesem Behufe bedient man sich am besten der Methode von Stoerk und Albrecht (Zeitschrift f. wiss. Mikroskopie 1896, XIII):

Die Schnitte kommen aus dem Wasser auf den Objectträger und werden daselbst durch mit absolutem Alcohol befeuchtetes, faserfreies Filtrirpapier fest ab- und angepresst. (In diesem Zustand ist das Präparat unbegrenzt lange haltbar.) Nun giesst man auf den Objectträger Xylol, bis das Paraffin gelöst, der Schnitt

[1]) Zum Schneiden von Paraffin-Objecten verwendet man am besten beiderseits plangeschliffene Mikrotommesser.

durchsichtig ist. Hierauf Verdrängung des Xylol durch absoluten Alcohol. Dann wird der Objectträger mit einer maximal verdünnten Celloidinlösung (5 bis 10 Tropfen dicken Celloidins auf eine 500-Gramm-Flasche Aetheralcohol) übergossen, welche sofort ein Häutchen über dem Schnitt bildet und ihn fest auf den Objectträger fixirt. Im Moment des Erstarrens dieses Celloidinhäutchens (5—10 Secunden nach Aufgiessen der Lösung) wird 95% Alcohol aufgegossen, nach weiteren 5—10 Secunden kommt der Objectträger sammt Schnitt in kaltes Wasser, wo er dann beliebig lange verweilen und gefärbt werden kann.

Kurze Zusammenfassung der Paraffinbehandlung.

Das ganze Stück kommt in

a) Alcohol (Härtung, siehe S. 11)
b) Xylol (Chloroform)
c) Paraffinxylol (Paraffinchloroform)
d) Paraffin

(siehe Einbettung.)

Die Schnitte werden

a) in Wasser gebracht,
b) mit alcoholgetränktem Fliesspapier auf dem Objectträger angedrückt; dann übergossen mit
c) Xylol,
d) Alcohol absolutus,
e) dünnstem Celloidin,
f) Alcohol 95%,
g) in Wasser gebracht.

b) Serienschnitte.

Zur Beurtheilung mikro-topographischer Verhältnisse ist es häufig nöthig, Objecte in ihrer Totalität in

Schnitte zu zerlegen und letztere nicht nur einzeln, sondern in ihrer natürlichen Reihenfolge unter dem Mikroscop zu betrachten; derartige Serien von Schnitten auf einem Objectträger lassen sich sowohl von Celloidin- als von Paraffinpräparaten herstellen.

A. Celloidin.

1. Zur Herstellung von Celloidinserien bedienen wir uns eines seit langer Zeit im Wiener Pathologischen-Institut üblichen, einfachen Verfahrens. Man übergiesst den Objectträger mit maximal dünner Celloidinlösung (siehe Paraffinschnitte). Nach einigen Secunden befeuchtet man, um das Austrocknen der Celloidinhaut zu vermeiden, den Objectträger mit 80% Alcohol. Nun schneidet man und legt die Schnitte direct vom nassen Messer weg in ihrer natürlichen Reihenfolge nach und nebeneinander mit dem Pinsel auf den Objectträger. Ist die Serie complett (der Objectträger voll ausgenützt), so saugt man zunächst den überschüssigen Alcohol vom Rande her mit Fliesspapier ab, dann trocknet man mit trockenem Fliesspapier den Objectträger ab und übergiesst ihn mit einer zweiten Schicht maximal dünner Celloidinlösung. Nach 5—10 Secunden (wenn die Celloidinlösung ganz erstarrt ist) übergiesst man die Serie mit 95% Alcohol, hierauf kommt Objectträger sammt Serie ins Wasser auf beliebig lange Zeit und zu beliebiger Weiterbehandlung.

2. Aubertin (Anatom. Anzeiger 1897) verwendet einen ähnlichen Modus. Die Schnitte werden auf mit 70% Alcohol befeuchtete Objectträger neben einander gelegt, getrocknet, mit absolutem und hierauf mit Aether-

alcohol (2 : 1) begossen; letzterer löst das Celloidin und kittet so die Schnitte aneinander. Uns schien diese Methode nicht so verlässlich wie die unsrige; doch ist auch sie sehr einfach.

3. Brüchanow (Prager med. Woch. No. 1. S. 1, 1899) empfiehlt neuerdings wieder die einfache Methode von Bumpus (Brit. med. Journal 1894). Der Celloidinblock sammt eingebettetem Object kommt in Chloroform bis zur Aufhellung des Celloidins, dann auf 24 Stunden in Oleum thymi oder citri oder lavandulae oder cajeputi. Man schneidet unter Befeuchtung mit dem zur Aufhellung verwendeten Oel, auch der Objectträger ist mit dem gleichen Oel bedeckt.

Diese Methode eignet sich zweckmässig nur für mit vorangegangener Stückfärbung behandelte Objecte. Diese werden in der soeben beschriebenen Weise zu Serien verarbeitet, der Objectträger sammt Serie abgetrocknet und in Canadabalsam eingeschlossen.

4. Tandler (Ztschr. f. wiss. Mikroskopie 1896, XIV, 36) empfiehlt folgende Methode: Die Schnitte werden einzeln vom Messer weg auf den Objectträger gebracht. Ist die Serie vollständig, so wird mit Filtrirpapier der überschüssige Alcohol entfernt. Man schneidet nun einen Filtrirpapierstreifen von der Breite und doppelten Länge des verwendeten Objectträgers. Der beschickte Objectträger wird dann mit einem solchen, mit dest. Wasser befeuchteten Papierstreifen bedeckt. Derselbe wird auf den Objectträger fest angedrückt, seine freie Hälfte auf die untere Fläche des Objectträgers angeschlagen und der letztere hierauf mit einem leeren Objectträger, welcher fest aufzudrücken ist, bedeckt. Der so

armirte Objectträger kommt in eine Wanne mit destillirtem Wasser. Will man erst später färben, so kommt er zuerst in eine Wanne mit 70% Alcohol und erst einige Stunden vor dem Färben in Wasser.

Bei der Färbung werden mit den Farblösungen getränkte Papierstreifen verwendet.

a) Bedecken des Objectträgers mit Papierstreifen, welcher in halbverdünnter Hämatoxylinlösung getaucht ist. Den so beschickten Objectträger lässt man 5—24 Std. in einer Wanne mit Brunnenwasser,
b) Bedecken mit gewöhnlich eingewässerten Papierstreifen, weitere 24 Std. in Brunnenwasser,
c) Bedecken mit in 1% alcohol. Eosinlösung getauchten Papierstreifen, einige St. in 95% Alcohol,
d) Abtrocknen mit Fliesspapier,
e) Bedecken mit in 95% Alcohol getauchten Papierstreifen, einige St. in 95% Alcohol,
f) Carbolxylol, Balsam.

Vortheil der Methode: Keine Mitfärbung des Celloidins, keine Ueberfärbung. Man kann viele so armirte Objectträger über einanderschichten und vermittelst der Papierstreifen gleichzeitig färben.

B. Paraffin.

1. Paraffinserien gewinnt man, indem man die Schnitte, mit Pinsel oder Nadel, auf den mit Wasser benetzten Objectträger einen Schnitt neben den anderen bringt. Hat man die gewünschte Anzahl von Schnitten auf dem Objectträger, so behandet man die ganze Serie genau wie einen Objectträger mit nur einem einzigen

Paraffin-Schnitt nach der oben (siehe Paraffinschnitte, S. 21) angegebenen Weise:

a) vorsichtiges Anpressen mittelst mit absolutem Alcohol befeuchtetem Fliesspapieres; hierauf Uebergiessen mit
b) Xylol,
c) absolutem Alcohol,
d) maximal verdünnter Celloidinlösung,
e) 95% Alcohol,
f) das ganze kommt in Wasser zu beliebiger Weiterbehandlung.

Auch die Behandlung mit Nelkenölcollodium und Eiweissglycerin liefert gute Serien von Paraffinschnitten.

2. Nelkenöl-Collodium.

1 Thl. Collodium wird mit 4 Thl. Nelkenöl gemischt und hiervon ein wenig mit dem Pinsel auf den Objectträger gestrichen. Nach dem Auflegen der Schnitte wird der Objectträger 5—10 Minuten auf dem Wasserbade erwärmt oder nur kurz über eine kleine Flamme gehalten. (Schällibaum. Arch. f. mikr. Anat. 22 Bd. 1883. S. 565). Aufenthalt 10 Minuten in Benzin, 5 Minuten in Alcohol. Diese Methode empfiehlt sich für bereits gefärbte Schnitte, also für die Stückfärbung.

3. Die Eiweissmethode

nach Mayer (Mitthl. d. Zool. Stat. Neapel. 4. Bd. 1883. S. 521) dagegen ist für die nachträgliche Färbung der Serienschnitte zu bevorzugen. Eiweiss und Glycerin ana 50,0 und Natr. salicyl. 1,0 werden gut gemischt in

eine ganz reine Flasche filtrirt. Auf den kalten Objectträger streicht man ein klein wenig hiervon in ganz dünner Schicht, legt die Schnitte auf und erwärmt den Objectträger einige Minuten auf dem Wasserbade oder zieht ihn kurz über die Flamme, damit das Paraffin schmilzt. Dasselbe wird alsdann durch Uebergiessen mit Xylol aus den Schnitten entfernt, dann folgt Eintauchen in absoluten Alcohol und die gewünschte Färbungsmethode.

Fünftes Kapitel.

Färbung.

Die Färbung kann am ganzen Object in toto (Stückfärbung) oder erst an den einzelnen Schnitten (Schnittfärbung) vorgenommen werden. Für die Dermatohistologie kommt hauptsächlich die letztere in Betracht, doch kann, insbesondere bei eventueller späterer Anfertigung von Serienschnitten, vorher eine Stückfärbung nothwendig werden. Wir wollen daher auch diese zunächst schildern.

A) Stückfärbung.

1. Mit Csokor's Karmin (besonders für Paraffinobjecte).

a) Färbung der nicht zu grossen Stücke 24 St. oder länger in erwärmter, auf die Hälfte des Volumens eingekochter, nach dem Erkalten filtrirter Mischung von

Cochenille	1
Alaun	1
Wasser	200

b) Auswaschen 24 Stunden in Wasser,

c) Alcoholhärtung, Paraffineinbettung, Schneiden,

d) die Schnitte werden mittelst Xylol vom Paraffin befreit und sofort in Canadabalsam conservirt.

2. Mit Mayer's Hämalaun (siehe S. 35) in gleicher Weise wie sub 1.

3. Nach Beale (besonders für Celloidinobjecte).

a) Färbung 2—8 Tage (je nach Grösse) in

Karmin	0,6
Liq. ammon. caust.	3,75
coque, solut. refrig. adde	
Glycerin	60,0
Aq. dest.	60,0
Alcohol	15,0

b) Auswaschen in Wasser,

c) Alcoholhärtung, Celloidineinbettung, Schneiden,

d) die Schnitte werden in abs. Alcohol entwässert, in Xylol aufgehellt, in Balsam eingeschlossen.

4. Nach Heidenhain (für Celloidinobjecte).

a) Färbung 2 Tage in warm bereiteter $^1/_2$ % wässriger Hämatoxylinlösung,

b) Fixirung 2 Tage in öfter gewechselter $^1/_3$ % wässriger Lösung von einfach chromsaurem Kali,

c) Auswaschen in Wasser,

d) Alcoholhärtung, Celloidineinbettung, Schneiden,

e) die Schnitte werden in abs. Alcohol entwässert, in Xylol aufgehellt, in Balsam eingeschlossen.

B) Schnittfärbung.

Die von uns angeführten Färbungen gelingen, wie schon an anderer Stelle erwähnt, am besten an Schnitten aus einfach alcoholgehärtetem Material. Sind andere Fixirungen oder Härtungen möglich oder direct erforderlich, so wird dies jedesmal ausdrücklich erwähnt werden.

Man unterscheidet, je nachdem man in erster Linie ein mikroscopisches Gesammtbild erhalten oder aber ganz specielle Gewebsbestandtheile tinctoriell darstellen will, Uebersichts- und Special-Färbemethoden.

C) Uebersichtsfärbungen.

Dieselben gestatten einen raschen Ueberblick, eine Orientirung über möglichst viele Bestandtheile und Einzelheiten eines Präparates von normaler oder pathologischer Haut.

1. Hämatoxylin-Eosin.

a) Färbung 10 Min. in Delafield'schem, Böhmerschem oder sonst irgend einem starken Hämatoxylin.[1]) Abspülen in dest. Wasser,

b) Differencirung 10—20—30 Secunden in 70% Alcohol mit 1% Salzsäure-Zusatz (»salzsaurer

[1]) Zur Herstellung einer stark färbenden Hämatoxylinlösung giebt Unna folgende Vorschrift (briefliche Mittheilung):

Misce:	Hämatoxylin	0,5
	Alaun	2,0
	Aq. dest.	60,0
	Spiritus	10,0
	Glycerin	20,0
	Sol $H_2 O_2$	10,0
	Natr. carbon.	0,05

Alcohol«) bis blassrothe Färbung eintritt, Abspülen in dest. Wasser,

c) 10 Min. in Brunnenwasser, bis wieder blaue Färbung eingetreten ist. (Zur Erzielung dauernder Haltbarkeit der Färbung muss allerdings die Salzsäure vollständig aus den Schnitten entfernt werden, wozu 24 St. Einwirkung des Brunnenwassers nöthig ist).

Man kann auch dem Wasser einige Tropfen einer concentr. Lithion carbon. Lösung zusetzen oder die Schnitte einen Augenblick in eine 5 % Boraxlösung resp. 1 % Ammoniak-Alcohol bringen. Hierbei nehmen die Schnitte sofort eine schön blaue Färbung an, müssen aber vor Weiterbehandlung noch durch dest. Wasser gezogen werden.

d) Färbung $^1/_4$—$^1/_2$ Min. in circa 1 % wässriger Eosinlösung (einige Tropfen concentrirte alcoholische Eosinlösung auf ein Schälchen Wasser,[1]) Abspülen in dest. Wasser),

e) Differencirung in 70 % Alcohol, bis keine Farbe mehr abgeht,

f) Entwässern in Alcohol absolutus, Aufhellen in Carbolxylol (s. S. 9), Einschliessen in Balsam.

Diese Färbung ist ungemein verlässlich und fördert bei richtiger Anwendung ausser einer raschen Uebersicht auch mancherlei Details zu Tage. Sie färbt die verschiedenen Arten der Zellkerne in verschiedenster Abstufung vom tiefsten Schwarz bis zum hellen Blau,

[1]) Eine discretere Contrastfärbung giebt das Congoorange. In ein Schälchen Wasser giesst man einige Tropfen alcohol. Congoorangelösung und lässt hierin die Schnitte 24 Std. liegen.

Varietäten des Zellprotoplasmas von Violettroth bis Hellrosa, fibrilläres und hyalines Bindegewebe, Keratin, Fibrin und Muskelgewebe leuchtend rosenroth, rothe Blutkörperchen und hyalindegenerirende Epithelien, sowie Zelleinschlüsse dunkelorange. Bei langer (24 St.) Einwirkung sehr stark (bis zur ganz lichtrosa Farbe) verdünnter Eosinlösung nehmen die eosinophilen Granula eine dunkelpurpurrothe Farbe an. Kerathohyalin, grössere Bacterien-Mengen und Kalkablagerungen werden intensiv blauschwarz, Schleim hellblau gefärbt.

2. Thionin-Eosin.

a) Färbung 10 Min. in stark verdünnter Thioninlösung (einige Tropfen einer concentrirten wässrigen Lösung auf ein Uhrschälchen mit Wasser); Auswaschen in Wasser.

b) $^1/_2$ Min. in 1 % Eosinlösung, Auswaschen in 70 % Alcohol.

c) Alcohol absol., Xylol, Balsam.
Kerne blau, Gewebe roth. Die Färbung ist zwar rascher und einfacher, aber keiner solchen Individualisirung fähig wie die vorhergehende.

3. Nach van Gieson.

a) Färbung $^1/_2$ St. in einer starken Hämatoxylinlösung, Auswaschen in Wasser.

b) $^1/_2$—2 Min. in einer Mischung aus concentrirter wässriger Pikrinsäurelösung und concentrirter wässriger Säurefuchsinlösung (10 Tropfen von

letzterer auf ein Uhrschälchen mit ersterer), Auswaschen in Wasser.

c) Alcohol absol., Carbolxylol[1]) Balsam.
Kerne braun bis schwarz, fibrilläres Bindegewebe leuchtend roth, dicke elastische Fasern, Muskulatur, Keratin, Fibrin, Mucin, gelb, rothe Blutkörperchen citronengelb, Protoplasma hellbraun.

Die bisher angeführten Methoden gelingen nach Fixirung in Alcohol, Müller'scher Flüssigkeit, Müller-Formol und Sublimat.

4.

Rasche Uebersicht giebt auch eine Pikrocarminfärbung; sehr einfach und speciell für Alcohol-Präparate geeignet ist die Färbung nach Neumann (Virchow's Archiv Bd. 144, S. 211):

a) Färbung 5—10 Min. in
Boraxcarmin 40 ccm (Grenacher),
Pikrinsäure 0,5 ccm, von hier direct ohne Abspülung.

b) Differencirung 5—10 Min. in
Glycerin 10 ccm,
Salzsäure 4 Tropfen,

c) Auswaschen in durch Pikrinsäure gelb gefärbtem Wasser, sodann ebensolchem Alcohol,

d) Xylol, Balsam.

---

[1]) Nach längerer Zeit entzieht die Carbolsäure den Präparaten die Farbe; beabsichtigt man nach van Gieson gefärbte Präparate aufzuheben, so ist es besser, sie mit Bergamottöl oder reinem Xylol aufzuhellen.

5.

Noch einfacher ist die Färbung mit Unnas Pikrocochenille (von Grübler-Leipzig):

a) Färbung 15—20 Min. in Pikrocochenille; Auswaschen in Waser,

b) Alcohol, Xylol, Balsam.

Kerne roth, Gewebe gelb.

6.

Gute Uebersichtsbilder liefert auch die Triacidfärbung nach Ehrlich, gelingt aber nur nach Härtung in Müller'scher Fl. oder Sublimat.

a) Färbung 10 Min. in einem Uhrschälchen mit Wasser, dem 1—2 Tropfen der Ehrlich'schen Lösung (von Grübler-Leipzig; Orange Methylgrün-Säurefuchsin) zugesetzt sind; Auswaschen in Wasser.

b) Alcohol, Bergamottöl, Balsam.

Kerne dunkel- bis lichtgrün, Protoplasma und Bindegewebe roth, Keratin und Fibrin leuchtend roth, Schleim leuchtend grün, rothe Blutkörperchen und eosinophile Granula Orange.

7.

Eine Uebersichtsfärbung speciell für die Haut liefert die Methode von Mamurowsky (Monatshefte f. praktische Dermatologie 1897, S. 211, Bd. 24); sie bedarf aber einer eigenen Fixirung.

a) Fixirung 24 St. in

5 % wässrige Kalibichromicum-Lösung	100,0
Concentr.-wässrige Sublimatlösung	100,0
Kochsalz	0,6

b) Härtung in Alcohol mit Jodzusatz (siehe Sublimatfixirung, S. 13).
c) je einige Stunden in Anilin, Xylol, Paraffin, Schneiden.
d) Färbung 15 Min. in warmem Pikrokarmin, Auswaschen in Wasser.
e) Färbung 30 Min. in Alaunhämatoxylin.
f) $^1/_2$ Min. in concentr. wässrige Pikrinsäurelösung; Auswaschen in Wasser.
g) Alcohol, Xylol, Balsam.
Kerne violett, Epithelprotoplasma roth, Muskeln orange, Keratin und rothe Blutkörperchen gelb.

8.

Sehr schöne Uebersichtsbilder giebt endlich die Combination polychromes Methylenblau — neutrales Orcein (siehe Unna'sche Collagenfärbung); gute Resultate nur nach Alcoholhärtung. Kerne dunkelbis hellblau, Collagen dunkelbraun, Protoplasma hellbraun, Mastzellengranula roth, Granoplasma und Bacterien tiefschwarzblau.

Ueber die interessante und zur Nachprüfung anregende Färbung von Rosin (Berliner klin. Wochenschrift No. 12, S. 251, 1899) mit eosinsaurem Methylenblau besitzen wir noch nicht genügende Erfahrung. Rosin glaubt den Beweis eines activen chemischen Vorganges in der Gewebsfärbung gefunden zu haben. Durch Vereinigung des sauren Farbstoffes Eosin und des basischen Methylenblau wird ein neuer Farbkörper, eosinsaures Methylenblau, erzeugt. Derselbe wird von den Geweben in seine Componenten zerspalten, sodass der Kern sich blau (basophil), das Protoplasma roth (acidophil) färbt.

Sechstes Kapitel.

Specialfärbungen.

Wir beginnen mit der Angabe derjenigen Methoden, welche zur Färbung von sowohl in Epidermis als auch Cutis vorkommenden Gebilden dienen; hierauf folgen die Färbungen der lediglich der Epidermis und schliesslich die Färbungen der lediglich der Cutis angehörigen Gebilde.

I. Kerne.

Die Zellkerne haben im Allgemeinen eine besondere Affinität zu alkalischen Farbstoffen.

1. Hämatoxylin.
   a) Färbung 10 Minuten in starkem Hämatoxylin (siehe S. 29).
   b) 10—20 Secunden in salzsaurem Alcohol (siehe S. 29.)
   c) 10 Minuten in Brunnenwasser.
   d) Alcohol absol., Carbolxylol, Balsam.

2. Hämalaun nach P. Mayer (Mitth. a. d. Zool. Stat. Neapel. 10. Bd. 1891. S. 170),
   a) Färbung beliebig lange in Hämalaun. (1,0 Hämateïn werden durch Erwärmen in 50 ccm 90 % Alcohol gelöst, mit einer Lösung von 50,0 Alaun in 1 Liter Wasser gemischt und nach dem Erkalten filtrirt, Grübler-Leipzig).

Statt dessen schlägt Rawitz (Anat. Anz. XI, 1895. 10) folgende kleine Abänderung vor: 1—3 Tropfen des concentr. Glycerinalaunhämateïns werden mit 20—50 ccm Aq. dest. verdünnt. Hier bleiben die Schnitte 24 St.,

Aq. dest., Aq. font., Alc., Carbolxylol, Balsam. Auch Vorfärbung mit einer stark verdünnten Eosinlösung (1—3 Tropfen concentr. Eosinlösung mit 25—50 ccm Aq. dest.) 24 St., Aq. dest., Hämateïnlösung etc.

b) Auswaschen in Wasser.

c) Alcohol, Carbolxylol, Balsam.

3. Thionin.

a) Färbung 10 Minuten in einem Uhrschälchen mit Wasser mit Zusatz einiger Tropfen concentr. wässeriger Thioninlösung; Auswaschen in Wasser.

b) Alcohol, Xylol, Balsam.

4. Methylenblau.

a) Färbung 10 Minuten in polychromem Methylenblau [1]) (von Grübler-Leipzig).

b) Alcohol, Xylol, Balsam.

5. Karmin.

a) Färbung 10 Minuten oder beliebig länger in Alaunkarmin [2]).

b) Auswaschen in Wasser.

c) Alcohol, Carbolxylol, Balsam oder

a) Färbung 10 Minuten oder beliebig länger in Lithionkarmin [3]).

---

[1]) In polychromes Methylenblau dürfen die Schnitte nur aus Wasser kommen; kommen sie aus Alcohol, so bilden sich störende Niederschläge.

[2]) Alaun 5,0.
Karmin 5,0.
Wasser 100,0.
1 St. stehen, vor Gebrauch filtriren.

[3]) Concentrirte wässrige Lösung von Lithium çarboniçum 100,0.
Karmin 5,0.

b) Auswaschen in öfter gewechseltem salzsaurem Alcohol, mindestens $^1/_4$ St., zur Erzielung reiner Kernfärbung jedoch 24 St.

c) Alcohol, Carbolxylol, Balsam.

6. Benda'sche Färbung. } siehe unter Kern-
7. Saffranin. } theilungen.

8. Unter vielen Methoden, welche eine Darstellung der verschiedenen Arten der Kerne in verschiedener Farbe bezwecken, erscheinen am verlässlichsten einige Methoden von Unna (z. Th. angegeben in Monatshefte f. prakt. Dermatologie, 1895, 597, Bd. 20), welche wenigstens zwei Arten von Kernen hervorheben:

a) Färbung 10 Minuten in polychromem Methylenblau, Auswaschen in Wasser,

b) 33% wässrige Tanninlösung, so lange Farbe abgeht; gründliches Auswaschen,

c) Alcohol, Xylol, Balsam. (Unna'sche Fibrinmethode),

»Saure« Kerne röthlich, gewöhnliche Kerne[1]) blau, oder:

a) Färbung 15 Minuten in Alaunhämatoxylin; Auswaschen in Wasser.

b) 5 Minuten in concentr. Orange-Tannin (von Grübler-Leipzig); gründliches Auswaschen.

c) Alcohol, Xylol, Balsam.

»Saure« Kerne roth, gewöhnliche Kerne violett.

9. Auch die Biondi-Heidenhain'sche Färbung (s. Kerntheilungen) differenzirt: ruhende Kerne blau, Leukocyten und Mitosen grünlichviolett.

[1]) »Saure« Kerne = totalsaure Kerne, gewöhnliche Kerne = neben saurem Chromatin basischer Kernsaft.

10 u. 11. Bei Weigert'scher und Gram'scher Färbung mit Karminvorfärbung (s. d.) bleibt ein grosser Theil der Kerne violett gefärbt und hebt sich von den übrigen rothen Kernen ab.

12. Behufs späterer photographischer Aufnahme und Reproduction empfiehlt Burchardt (Centralbl. f. Pathologie und path. Anatomie 1894, Bd. V, No. 16, S. 706) Thallinbraun.

a) Färbung 10 Min. in filtrirter wässriger Lösung von Thallium sulfuricum, Auswaschen in Wasser.

b) Alcohol, Xylol, Balsam.

Doch bewährt sich hierfür sehr gut auch die Färbung nach Benda (siehe Kerntheilungen).

Eine distincte Rothbraunfärbung der Kerne erhält man mit Phenylenbraun (Max Joseph Mon. f. prakt. Dermat. Bd. VI., 1887. S. 246).

II. Kerntheilungen.

1. Saffranin.

a) Fixirung nach Flemming, 1—4 Tage (sehr kleine Stückchen!) in

2% wässrige Osmiumsäurelösung	4 Theile
1% wässrige Chromsäurelösung	15 „
Eisessig	1 „

b) 24 St. Auswässern,

c) Alcoholhärtung, Einbettung, Schneiden.

d) Färbung 24 St. in 1% wässriger Saffraninlösung (oder 10 Min. in einem Uhrschälchen mit warmem Wasser, dem ein paar Körner Saffranin bis zur Hellrothfärbung beigemengt sind). Auswaschen in Wasser.

e) Differenzirung in einem Schälchen mit absolut. Alcohol, dem einige Tropfen salzsaurer Alcohol zugesetzt sind.

f) Alcohol, Bergamottöl, Xylol, Balsam.

2. Nach Benda (Anatom. Anzeiger, Bd. III).

a) Fixirung 24 St. in 10% Salpetersäure, hierauf einige St. in Kali bichrom. 1 : Wasser 3, hierauf einige St. in Kali bichrom. 1 : Wasser 2, hierauf 2 Tage in Kali bichrom. 1 : Wasser 1.

b) Auswaschen in Wasser, Alcoholhärtung, Einbettung, Schneiden.

c) Beizung der Schnitte 1 bis 24 Stunden in
Liq. ferri sulfurici oxydati
Wasser ää

d) Auswaschen in destillirtem Wasser.

e) Auswaschen in Brunnenwasser.

f) Färbung 15 Minuten in einem Uhrschälchen Wasser mit Zusatz von einigen Tropfen alcoholischer Hämatoxylinlösung (Portweinfärbung), wo sie tiefschwarz werden.

g) Entfärbung einige Minuten in 30% Essigsäure, bis sie einen bläulichen Farbenton angenommen haben; Auswaschen in Wasser.

h) Alcohol, Xylol, Balsam.
(Ausser Kernen und Kerntheilungen finden sich auch die rothen Blutkörperchen, sowie viele elastische Fasern tiefblauschwarz).

Nach neueren Erfahrungen gelingt die Benda'sche Färbung auch an einfach alcoholgehärteten Präparaten (Weglassung der Procedur a und b).

3. Nach Lustgarten. (Med. Jahrb. Ges. der Aerzte. Wien 1886. S. 285, ursprünglich zur Färbung des elastischen Gewebes angegeben).

a) Fixirung nach Flemming, Härtung in Alcohol.

b) Färbung 24 Stunden in
concentr. alcohol. Lösung von Victoriablau 1 Th.
Wasser 2 Th.

c) Alcohol absol. (3—5 Secunden), Bergamottöl, Balsam.

4. Nach Biondi-Heidenhain.

a) Fixirung 1—3 Stunden in
Sublimat 7,5
$^1/_2$% Kochsalzlösung 100,0

b) Auswaschen in Wasser 24 Stunden.

c) Härtung in Alcohol mit Jodzusatz, Einbettung in Paraffin (oder Celloidineinbettung mit nachfolgender Entcelloidinirung).

d) Färbung 24 Stunden in 100 fach mit Wasser verdünntem Biondi-Heidenhain'schem Gemisch (von Grübler-Leipzig):
filtrirte concentr. wässrige Lösung von
Orange 100
filtrirte concentr. wässrige Lösung von
Säurefuchsin 20
Methylgrün 50
(vor dem Filtriren und Mischen müssen die einzelnen Farbstofflösungen mehrere Tage stehen).

e) Auswaschen in 80% Alcohol.

f) Alcohol absol., Xylol, Balsam.
Mitosen grünlichviolett, Kerne blau.

5. Nach Schütz (Monatshefte f. pract. Dermatologie, 1892, S. 397, Bd. 14).

a) Fixirung nach Flemming, Härtung in Alcohol.

b) Färbung $^3/_4$ Stunde in

Eisessig 100
Wasser 100
Karmin einige Messerspitzen
Kochen durch 1 St., nach dem Erkalten filtriren.

c) Gründliches Auswaschen in Wasser.

d) 5 St. in 1% wässriger Lösung von schwefelsaurem Eisenoxydul, Auswaschen in Wasser.

e) Alcohol, Cedernholzöl, Balsam.

Mitosen schwarz, Kerne roth.

Die Methoden 4 und 5 bieten also eine tinctorielle Differenzirung der mitotischen von den ruhenden Kernen.

III. Protoplasma.

Es ist oft von Wichtigkeit, ausser den Kernen der einzelnen Zellkategorien auch ihr Protoplasma zu untersuchen, welches im allgemeinen alkalisch reagirend, durch saure Farbstoffe gefärbt wird. Zwar erscheint bei allen Uebersichtsfärbungen das Protoplasma in einer zum Kerne contrastirenden Farbe; insbesondere die Hämatoxylin-Eosin-Färbung mit lange protrahirtem Aufenthalt der Schnitte in sehr stark verdünnter Eosinlösung deckt viele Strukturdetails auf. Aber ganz abgesehen von den durch specielle tinctorielle Eigenschaften ihres Protoplasmas ausgezeichneten Zellarten (Plasma-, Mast-, Fett-, Xanthom-, eosinophilen Zellen), ferner abgesehen von den später zu erwähnen-

den Zelleinschlüssen bei Tumoren, ist es nothwendig, eigene Protoplasmafärbungen unter Vernachlässigung der Kernbilder anzuwenden, sowohl zum Studium der protoplasmatischen Theile normaler Zellen (Grano- und Spongioplasma), als auch zum Studium der Verhältnisse von in Degeneration (ballonirender, reticulärer, hydropischer, vacuolärer) begriffener Zellen.

1. Besonders geeignet zur Darstellung des Granoplasma[1]) nach Unna.

a) Färbung $^1/_4$ St. in polychromem Methylenblau, Auswaschen in Wasser.

b) Differenzirung in stark mit Wasser verdünntem Glycerinäther (von Grübler-Leipzig), Auswaschen in Wasser.

c) Alcohol, Xylol, Balsam.

Granoplasma dunkelblau, alles andere schwächer gefärbt, bis ganz entfärbt.

2. Allgemeine Protoplasmafärbung, insbesondere auch für Darstellung des Spongioplasma[2]) geeignet (nach Unna).

a) Färbung 5 Min. und länger in polychromem Methylenblau, Auswaschen in Wasser.

b) 1 Min. in Alcoholxylol 1 : 1.

---

[1]) Granoplasma ist die körnige Substanz, welche in unregelmässigen, verschieden grossen, starke Affinität zur blauen Componente des polychromen Methylenblau zeigenden, Klumpen und Körnern im Zellleib vertheilt ist.

[2]) Spongioplasma ist eine homogene, in netzförmigen oder schwammartig angeordneten Balken und Flächen im Zellleib vertheilte Substanz; bei polychromer Methylenblau-Färbung zeigt sie grosse Affinität zum Methylenviolett.

c) 3 Min. in Xylol und länger.
d) 5—15 Min. in Anilin-Alaun (auf den Boden einer mit Anilin gefüllten 200 g-Flasche wird 1 cm hoch Alaun geschichtet; vor Gebrauch schütteln und filtriren).
e) Xylol, Balsam.

IV. Pigment.

Zum einfachen topographischen oder morphologischen Studium des Pigments normaler, sowie pathologischer Epidermis und Cutis untersucht man entweder ungefärbte Schnitte oder man wählt eine gegen die gelb-braun-schwarze Farbe des Pigments möglichst contrastirende Rothfärbung des Gewebes also mit Lithion-Alaunkarmin, Saffranin. Auch alcoholisches Methylenblau in sehr verdünnter wässriger Lösung giebt einen schön constrastirenden blaugrünen Farbenton.

Will man die chemische Natur eines Pigments untersuchen, so kommt in der Dermatohistologie hauptsächlich die Frage nach dem Eisengehalt in Betracht. Von den mikrochemischen Eisenreactionen ist für Schnitte am besten die Ferrocyankali-Salzsäure — Methode von Perls (Virchow's Archiv, Bd. 39) zu verwenden. Mit einer Kernfärbung verbunden, verläuft sie folgendermassen:

a) Färbung 1 St. in einem Uhrschälchen Lithiumkarmin mit Zusatz einiger Tropfen 2 % wässriger Ferricyankali-Lösung;
b) 4 St. salzsaurer Alcohol; Auswaschen in Wasser;
c) Alcohol absol., Carbolxylol, Balsam.
Kerne roth, eisenhaltiges Pigment blau.

oder

a) 5 Min. 2 % wässrige Ferricyankali-Lösung;
b) Differencirung in Glycerin mit ½ % Salzsäure-Zusatz; Auswaschen in Wasser;
c) Färbung in Alaunkarmin; Auswaschen in Wasser;
d) Alcohol, Xylol, Balsam.

Kerne roth, eisenhaltiges Pigment grün.

Kupferhaltiges Pigment wird durch die Perls'sche Reaction braunroth gefärbt.

Bisweilen ist es bei allzu massenhaftem Vorhandensein von Pigment und consecutiver Undeutlichkeit der Gewebsstructur oder auch aus sonstigen Gründen nöthig, den Schnitten das Pigment zu entziehen.

1. Zu diesem Zweck setzt man sie einige Zeit der bleichenden Wirkung einer Wasserstoffsuperoxyd-Lösung aus.

2. Schonender ist die Behandlung nach Zimmermann (Archiv f. mikr. Anatomie, Bd. 43): Frische, nicht zu grosse Objecte kommen für 24 Stunden in eine Lösung von einigen Krystallen Kali chloricum nebst einigen Tropfen Salzsäure in 10 ccm 96 % Alcohol; hierauf Alcoholhärtung und beliebige Weiterbehandlung.

3. Zur vollständigsten Zerstörung des Pigments legt man nach Zander (Zeitschrift f. wiss. Mikroscopie 1898) die gehärteten Objecte nach gründlicher Auswässerung 12—24—48 Stunden im Dunkeln in

Salpeter	3
1 % wässrige Chromsäurelösung	70
Wasser	200;

beliebige Weiterbehandlung.

Das eigenthümliche gelbe Pigment der Xanthome steht den Fetten sehr nahe und giebt deren mikrochemische Reactionen; s. unter Fett.

V. Fibrin.

Fibrin nimmt bei den meisten Methoden die Farbe des Kollagens an; nur bei Gieson'scher Färbung wird es gelb gegenüber dem intensiv roth sich färbenden Kollagen. Da aber hierbei auch Keratin und Hyalin gelb sich färben, so muss man zum genauen Studium des Fibrins specielle Methoden anwenden.

1. Nach Weigert.

a) Färbung 5 Minuten in concentrirtem Anilinwasser-Gentianaviolett[1]),

b) Auswaschen in Wasser, Abtrocknen mit Fliesspapier,

c) $^1/_2$—1 Min. in Lugol'scher Lösung[2]), Abtrocknen mit Fliesspapier,

---

[1]) Dieses wird in folgender Weise hergestellt: man giebt in ein Reagensglas Anilinöl und Aq. dest. etwa im Verhältniss 1 : 15—20, schüttelt durch einige Minuten ordentlich durcheinander, filtrirt durch ein angefeuchtetes Filter und fügt zu einem Uhrschälchen des so erhaltenen klaren Anilinwassers so viel concentrirte alcoholische Gentianaviolettlösung hinzu, bis die Flüssigkeit undurchsichtig geworden ist (etwa 10 Tropfen). Diese Färbeflüssigkeit ist nicht haltbar und soll vor Gebrauch jedesmal frisch bereitet werden. — Die ganze Färbungsprocedur geht am besten auf dem Objectträger vor sich.

[2]) Jodi 1,0
Kal. jodati 2,0
Aq. dest. 300,0

d) Entfärbung in Anilin-Xylol (aa oder 1 : 2 oder 1 : 3); je mehr Xylol man zusetzt, desto schonender und langsamer ist die Entfärbung. Man entfärbt, bis keine Farbe mehr abgeht und controlirt unter dem Mikroscop,

e) Xylol, Balsam.

Schöne Vorfärbung mit Alaun- oder Lithionkarmin: Fibrin, Bacterien (und einzelne Kerne) blau, das übrige roth.

Neuerdings wird von Kromayer (Centralblatt f. allgem. Pathologie und path. Anatomie 1898) als Ersatz für Anilin Aceton empfohlen.

2. Nach Unna (Monatshefte f. prakt. Dermatologie, 1894, S. 515, Bd. 18):

a) Färbung 10 Min. in »Alaungentiana«,

Gentianaviolett	1,5
Alaun	10,0
Wasser	100,0

Eosin einige Körnchen,

b) Auswaschen in Wasser, Abtrocknen mit Fliesspapier,

c) 1 Min. in ein Uhrschälchen mit Wasser, dem ein Jodkalikrystall und einige Tropfen $H_2 O_2$ zugesetzt sind; Abtrocknen mit Fliesspapier,

d) 2 Min. in Anilin-Xylol aa,

e) Xylol, Balsam.

Fibrin blau, Gewebe roth.

Gegenüber diesen einfachen und exacten Methoden sind andere Fibrin-Färbungen von Unna erst in zweiter Linie zu nennen.

3. a) Färbung 2—5 Min. in polychromem Methylenblau, Auswaschen in Wasser,

b) concentr. wässrige Tanninlösung bis zur Entfärbung, Auswaschen in Wasser,
c) Anilinxylol aa,
d) Xylol, Balsam,
Fibrin violett, Gewebe blau.

4. a) Färbung $^1/_4$ St. in polychromem Methylenblau; Auswaschen in Wasser,
b) 1 Min. in Jodkalilösung, der ein Jodkrystall zugesetzt wurde; Abtrocknen mit Fliesspapier,
c) Anilinxylol aa,
d) Xylol, Balsam,
Fibrin violett, Gewebe blau.

Siebentes Kapitel.

Special-Färbungen für Epidermoidalgebilde.

I. Epithelfasern.

Für das Studium des Epithel-Protoplasmas gilt das für das Protoplasma im allgemeinen Gesagte. Für die Darstellung der Epithelfasern in der Epidermis besitzen wir jedoch ganz specielle Methoden.

1. Methode von Kromayer (Archiv f. mikr. Anatomie Bd. 39); sie ist die beste, ihre Vorschriften müssen aber, soll sie brauchbare Resultate geben, peinlichst genau befolgt werden.

a) Hauptbedingung ist die grösste Feinheit der Schnitte (0,001—0,005 Millimeter Dicke); daher Paraffineinbettung nothwendig.

b) Nach Entfernung des Paraffin durch Xylol werden die Schnitte auf dem Objectträger 5 Min. gefärbt in

Anilinwasser [1])

Concentr. wässrige Lösung von Methylviolett 6 B aa

c) Auswaschen in Wasser,

d) 1—3 Secunden in Lugol'sche Lösung[1]),

e) Auswaschen in Wasser, Abtrocknen mit Fliesspapier,

f) Differenziren (am besten unter Controle des Mikroskops) in Anilin-Xylol 1 : 2,

g) Xylol, Balsam.

Vorfärbung in Alaun Karmin. Kerne roth, Epithelfasern blau.

2. Färbung nach Unna (Monatshefte f. pract. Dermatologie, 1894, S. 1, Bd. 19); dieselbe ist speciell angegeben für Celloidinpräparate.

a) Färbung 20 Min. in Alaungentiana.

b) $^1/_2$ St. in

Jod

Jodkali aa 4,0,

Glycerin 20,0.

c) Auswaschen in Wasser.

1 Min. in Anilin-Xylol 1 : 4.

e) Differenziren in Anilin-Xylol 1 : 1 (unter dem Mikroskop).

---

[1]) Siehe Weigert'sche Fibrinfärbung. Nach unserer Erfahrung schadet übrigens auch ein Aufenthalt bis zu 3 Min. in Lugol'scher Lösung nicht.

f) Xylol, Balsam.

Kern und Epithelfasern blau.

Weniger verlässlich sind andere Methoden von Unna und Mc Leod (Monatshefte f. pract. Dermatologie, 1899, Sr. 1, S. 1, Bd. 28):

3. a) Färbung 10 Min. in 1% wässriger Wasserblaulösung, Auswaschen in Wasser.
   b) Färbung 5 Min. in 1% alcohol. Orceïnlösung, Auswaschen in Alcohol.
   c) Xylol, Balsam.
4. a) Färbung 12 St. in starkem Hämatoxylin (siehe S. 29), Auswaschen in Wasser.
   b) ½ Min. in concentr. wässriger Pikrinsäurelösung.
   c) ½ Min. in ½% alcohol. Pikrinsäurelösung.
   d) Alcohol, Xylol, Balsam.
5. a) Färbung 12. St. in starkem Hämatoxylin.
   b) Färbung 20 Min. in 1% alcohol. Orceïnlösung, Auswaschen in Alcohol.
   c) Xylol, Balsam.
6. a) Färbung 2 Min. in polychromem Methylenblau Auswaschen in angesäuertem Wasser.
   b) 1 Min. in 1% wässrige rothe Blutlaugensalzlösung, Auswaschen in Wasser.
   c) Alcohol, Xylol, Balsam.

7. Neuerdings empfiehlt K. Herxheimer (Arch. f. mikr. Anat. u. Entwicklungsgeschichte, Bd. 53, 1898) folgende Methode: Schnitte von in Formol fixirter Haut (besonders zur Untersuchung geeignet Condyloma acuminatum) werden auf dem Objectträger mit concentrirtem wässrigem Cresylechtviolett, welches von Zeit zu Zeit filtrirt werden muss, sich aber über 1 Jahr hält, so lange über der Spiritusflamme erhitzt, bis Dämpfe aufsteigen, sodann lässt man auf den

Schnitt etwa 15 Secunden lang Aether acetico-aceticus (Merk, Darmstadt) einwirken, entwässert in Alcohol und hellt kurze Zeit in Nelkenöl auf, um sie dann in Xylol zu behandeln. Balsam. Die Protoplasmafasern sind blau, das netzige, d. h. wabige Protoplasma röthlich gefärbt.

II. Epithelhyalin.

Die hyalin degenerirten Epidermiszellen verhalten sich physikalisch und tinctoriell genau so, wie das hyalin degenerirte Bindegewebe. Wir besprechen beide zusammen unter Capitel „Hyalin".

III. Keratin.

Die Hornsubstanz färbt sich mit Hämatoxylin-Eosin oder Thionin leuchtend roth, mit Triacid grellroth, nach van Gieson citronengelb, ist also nur bei letzterer Färbung vom Hyalin, vom Fibrin bei keiner Uebersichtsfärbung zu unterscheiden.

Als specifisches Färbemittel für Keratin führt Ernst (Ziegler's Beiträge Bd. 21—22) die Gram'sche und Weigert'sche Methode an. Das Keratin wird blau. Kommt es nur auf grössere Mengen von Keratin an, so ist diesen Methoden denn auch grosser Werth beizumessen; kommen aber nur minimale Spuren in Betracht, so können dieselben das Gentianaviolett wieder abgeben, während es andererseits Hyalin öfters, Fibrin immer beibehält; bei so geringen Mengen kann das sonst ausschlaggebende structurelle Moment nicht entscheidend sein.

Jeden Irrthum vermeidet die Verdauungsmethode von Unna (Monatshefte f. pract. Dermatologie, 1897, S. 1, Bd. 24):

a) Alcoholhärtung, Celloidineinbettung, Schneiden,
b) Befreiung vom Celloidin (siehe S. 20), Auswaschen in Wasser,
c) Verdauung 24 St. bei 40° in $^1/_2$% Lösung von Pepsin in 1% Salzsäure, Auswaschen in Wasser,
d) Durchziehen durch Alcohol, Auswaschen in Wasser,
e) Uebertragen auf den Objectträger, Abtrocknen mit Fliesspapier,
f) Färbung 1 Min. in erwärmtem polychromem Methylenblau, Abtrocknen mit Fliesspapier,
g) Uebergiessen mit 1% wässriger rother Blutlaugensalzlösung, Abtrocknen mit Fliesspapier.
h) Salzsaurer Alcohol, Bergamottöl, Balsam.

Was hierbei unverdaut geblieben und blau gefärbt bleibt, ist Keratin; alles übrige ist verdaut und farblos.

IV. Keratohyalin.

Das Keratohyalin, ursprünglich mit dem Eleïdin für identisch gehalten, ist nach jetziger Anschauung eine dem Hyalin verwandte in Form von Körnern und Punkten im Protoplasma der Zellen des stratum granulosum suspendirte und für diese Zellen characteristische Substanz. Es bleibt bei Zusatz von Ammoniak oder Essigsäure unverändert, während alle anderen Epidermisbestandtheile darin aufquellen; vom Keratin unterscheidet es sich durch seine Verdaulichkeit in Pepsin.

Das Keratohyalin ist sehr schön in dunkelblauer Farbe darstellbar durch gewöhnliche Hämatoxylin —, Hämatoxylin-Eosin — und Weigert'sche Färbung; freilich färben sich bei diesen Färbungen ähnlich auch andere Gewebstheile.

Eine fast isolirte Färbung des Keratohyalins (nur die Mikroorganismen der Epidermis bleiben ebenfalls gefärbt) erhält man nach folgenden Methoden von Unna:

1. a) Färbung 2 Min. in polychromem Methylenblau, Auswaschen in Wasser,
   b) 2 Min. in eine Schale Wasser mit Zusatz je eines Krystalls Jod und Jodkali,
   c) Differenziren in 1% pikrinsaurem Anilin (Controle durch das Mikroscop),
   d) Anilin, Xylol, Balsam.
2. a) Färbung 2 Min. in polychromem Methylenblau, Auswaschen in Wasser,
   b) Differenziren (unter Controle des Mikroscops) in

Ac. tann.	1,0
Ac. nitr.	0,1
Eosin	1,0
Anilin	100,0

   c) Anilin, Xylol, Balsam.
3. Auch die verschiedenen Methoden für Hyalin (s. d.) bringen das Keratohyalin in gleicher Weise wie das Hyalin zur Ansicht.

Weniger verlässliche Resultate gaben uns folgende weitere Methoden nach Unna:

4. a) Färbung 12 St. in starkem Hämatoxylin,
   b) 10 Secunden $^1/_2\,^0/_{00}$ Kali hypermanganicum-Lösung,

c) Alcohol, Xylol, Balsam,
Keratohyalin schwarz.

5. a) Färbung 12 St. in starkem Hämatoxylin,
b) 20 Min in 10% gelber Blutlaugensalz-Lösung,
c) Auswaschen in salzsaurem Alcohol,
d) Alcohol, Xylol, Balsam,
Keratohyalin violett, Gewebe röthlich.

V. Eleïdin.

Das Eleïdin ist eine in Form von Tropfen, Flecken und »Lachen« in, um und auf den Zellen des Stratum lucidum und der angrenzenden Epidermisschichten vertheilte, fettartige Substanz, welche man, ohne besondere Färbungen anzuwenden, an frisch angefertigten Schnitten zu Gesicht bekommen kann. Ausserdem kann man diese Substanz auch färben.

1. Ursprüngliche Darstellung des Eleïdins nach Ranvier (Archives de Physiologie 1884).

a) ½ Tag Alcoholhärtung, Schneiden ohne Einbettung,
b) Färbung auf dem Objectträger mit einem Tropfen 1‰ Ranvier'schen Pikrocarminat, Auswaschen in Wasser,
c) Einschluss in Glycerin.

Eleïdin röthlich gelb.

2. Nach Frickenhaus (Monatshefte für prakt. Dermatologie, 1896, S. 57, Bd. 23) erhält man am sichersten eine Färbung:

a) Frische Haut wird trocken geschnitten: man lässt ein Stück Haut an der Luft einige Stunden trocknen, biegt es um und klemmt es mit seinen Enden in einen gespaltenen Kork,

so dass die Umbiegungsstelle frei hervorsieht. Der Kork wird in das Mikrotom gespannt und man schneidet mit trockenem Messer. Auf diese Art erhält man Flächschnitte aller Schichten der Epidermis, also auch derjenigen, welche die eleïdinführenden Zellen enthält,

b) Färbung in sehr stark verdünnter (himmelblauer) wässriger Alkaliblau- oder Wasserblaulösung (circa $^1/_2{}^0/_{00}$), am besten unter Controle des Mikroscopes, damit keine Ueberfärbung eintritt; Auswaschen in Wasser,

c) Nachfärbung in Pikrocochenille $^1/_4$ St. (von Grübler-Leipzig), gründliches Auswaschen in Wasser,

d) Alcohol, Xylol, Balsam.

Kerne roth, Gewebe gelb, Eleïdin dunkelblau.

3. Nach Dreysel-Oppler (Archiv f. Dermatologie und Syphilis, 1895, S. 63, Bd. 30):

a) Härtung 2 Tage in absolutem Alcohol, Celloidineinbettung, Schneiden mit trockenem Messer,

b) Färbung 1 Min. in

Carmin
Liq. ammon. caust.
Ac. picr. (wässrig concentr.) aa 1,0
Aq. dest. 200,0

(Die Lösung muss offen stehen gelassen und vor Gebrauch filtrirt werden).

Hiermit ist ganz zweckmässig eine Kernfärbung zu verbinden:

a) und b) wie oben,

c) Auswaschen in Wasser,

d) Färbung 24 St. in stark verdünntem Alaunhämatoxylin, Auswaschen in Wasser,
e) Alcohol, Nelkenöl, Balsam.
(Kerne violett, Eleïdin röthlich gelb).

4. Nach Buzzi (Monatshefte f. prakt. Dermatologie. 1889, S. 1, Bd. 8); diese Methode schien uns weniger verlässlich.

a) Anfertigung von Schnitten durch getrocknete Haut (siehe oben sub 1); Aufbewahren der Schnitte in feuchter Kammer,
b) 24 St. Färbung in einem Schälchen Wasser mit Zusatz einiger Tropfen alcoholischen Alcanna-Extractes,
c) vorsichtige Differenzirung in Alcohol absolutus,
d) Einschluss in Glycerin.

Achtes Kapitel.

Haare.

A. Untersuchung einzelner Haare im frischen Zustande:

siehe Untersuchung frischer Objecte S. 7.

B. Bacteriologische Untersuchung von Haaren:

siehe Untersuchung frischer Objecte und Mikroorganismen S. 7.

C. Untersuchung von Haaren in Schnittpräparaten.

Zur Einbettung empfiehlt sich für Haare besser Paraffin.

Zum blossen Erkennen der Haare und topographischen Studium genügen alle Uebersichts- und Kernfärbungen. Die Haare nehmen bei den meisten Methoden eine gelbe oder gelb-grüne (nach Weigert'scher Fibrinfärbung violette) Farbe an. Zum genauern Studium der Haare und ihrer Wurzelscheiden zeigten sich uns folgende speciellen Methoden geeignet:

1. von Günther (Dissertation, Berlin 1895):
   a) Fixirung in Müller'scher Flüssigkeit, Härtung in Alcohol, Einbettung in Paraffin, Schneiden,
   b) Färbung 12 St. in verdünntem Böhmer'schen Hämatoxylin,
   c) Differencirung in salzsaurem Alcohol, Auswaschen in ammonikalischem, dann in reinem Wasser,
   d) Färbung 6 St. in einem Uhrschälchen Wasser mit Zusatz von 3 Tropfen concentr. wässriger Pikrinsäurelösung und 8 Tropfen Eosinlösung, Auswaschen in 70% Alcohol,
   e) Alcohol, Xylol, Balsam.

   Keratohyalin und unterster Theil der Besenhaare roth, Haare selbst gelb, Cuticula gelb, rothe Blutkörperchen orange, Kerne und Keratin blau.
2. Von Norris-Shakespeare.
   a) Färbung 20 Min. in zu gleichen Theilen zusammengesetzter filtrirter Mischung von

Carmin	2,0	Indigocarmin	8,0
Borax	8,0	und Borax	8,0
Wasser	130,0	Wasser	130,0

b) 20 Min. in concentr. wässrige Oxalsäurelösung,
c) 20 Min. in Alcohol absolutus,
d) Xylol, Balsam.

Aeussere Haarwurzelscheide roth, Henle'sche Schicht hellgrün, Huxley'sche Schicht dunkelviolett, Cuticula grün, Markzellen roth.

Neuntes Kapitel.

Nägel.

A. Untersuchung von Nägeln im frischen Zustand:

siehe Untersuchung frischer Objecte S. 4.

B. Bacteriologische Untersuchung von Nägeln:

siehe Mikroorganismen im allgemeinen.

C. Untersuchung von Nägeln in Schnittpräparaten.

Dieselbe ist nach allen möglichen Färbungen durchführbar. Gute Bilder geben Hämatoxylin-Eosin, Pikrocarmin, Alauncarmin, van Gieson'sche Färbung.

Nicht leicht ist die Herstellung von guten Schnitten durch den Nagel, welche natürlich die Nagelwälle, das Nagelbett und die Nagelwurzel umfassen müssen. Zu dem Zwecke verwendet J. Heller (Die Krank-

heiten der Nägel. Berlin, 1900) folgende Methode: Die Nagelphalanx kommt für einige Tage in Müller'sche Flüssigkeit, Auswässerung, Entkalkung auf 4—6 Tage in Salpetersäurewasser (1 : 3—4). Nach erneuter Auswässerung erfolgt die Durchtränkung mit Alcohol, Aether und Celloidin in der üblichen Weise. Eine sehr sorgfältige Einbettung in Celloidin ist erforderlich (am besten nach Heller's Angabe S. 16). Gewöhnlich bleibt die Phalanx 8—10 Tage in den Celloidinlösungen. Vor dem Aufkleben auf den Kork des Mikrotoms wird die volare Hälfte der Phalanx entfernt.

Bei Onychogryphosis lässt man (J. Heller, Dermat. Zeitschr. Bd. V, H. 6, Juli 1898) eine Scheibe heraussägen und auf Schmirgelpapier möglichst dünn schleifen, Canadabalsam.

Zum specielleren Studium der Nagelstructur und zum Nachweis von Mikroorganismen dient eine Methode von Echeverria Monatshefte f. pract. Dermatologie, Bd. 20, 2. 1895):

a) direct Celloidineinbettung; die Schnitte werden vom Celloidin befreit,

b) Färbung 5 Min. in 1% wässriger Eosinlösung, Auswaschen in Wasser,

c) Färbung 10 Min. in Gentianalaun, Auswaschen in Wasser,

d) 1 Min. in eine Schale Wasser mit Zusatz eines Jodkalikrystalls und einiger Tropfen H_2O_2; Abtrocknen mit Fliesspapier,

e) 1% pikrinsaures Anilin,

f) Xylol, Balsam.

Mikroorganismen blau, Nägel schichtenweise roth und gelb.

Zehntes Kapitel.

Knäuel- und Talgdrüsen.

Zum Studium der Drüsenapparate in der Haut dienen in erster Linie alle Arten Uebersichts-, Kern- und Protoplasma-Färbungen.

Zur genaueren Untersuchung verwende man aber auch insbesondere die Färbung nach van Gieson (glatte Muskeln der Knäueldrüsen), mit saurem Orceïn (Membrana propria der Knäueldrüsen, siehe Elastin), ferner die Methoden des Fettnachweises (Fettgehalt der Knäuel- und Talgdrüsen; siehe Fett) und endlich im Hinblick auf gewisse Secretionsanomalien auch Mucinfärbungen (siehe Mucin).

Elftes Kapitel.

Specialfärbungen für Bestandtheile der Cutis.

I. Kollagen.

Das Kollagen, die leimgebende acidophile Substanz des normalen Bindegewebes, wird bei allen Ueber-

sichtsfärbungen mitgefärbt: mit Hämatoxylin-Eosin und Thionin-Eosin und mit Triacid rosa.

Bisweilen aber soll das Kollagen im Gegensatz zu verwandten Substanzen isolirt dargestellt werden. Zu diesem Zweck dient besonders die van Gieson'sche Methode, ferner die Unna'sche Säurefuchsin-Pikrinsäure-Methode (s. Muskeln): Kollagen wird leuchtend roth.

1. Auch folgende Methode von Unna (Monatshefte f. pract. Dermatologie 1894, S. 509, Bd. 18) ist zu empfehlen; sie bietet zugleich Kernfärbung und ist als Uebersichtsmethode sehr gut anwendbar:

a) Färbung 5 Min. in polychromem Methylenblau, Auswaschen in Wasser,
b) Färbung $^1/_4$ St. in 1% alcoholischer neutraler Orceïnlösung,
c) Alcohol, Xylol, Balsam.
Kerne blau, Kollagen braun.

2. Kromayer, (Dermatologische Zeitschrift, Bd. III) giebt folgende Methode an:

a) Fixirung in Formol,
b) Vorfärbung 1 Min. in concentr. wässriger Bismarckbraunlösung, Auswaschen in Wasser,
c) Färbung 5 Secunden in
concentrirtem wässrigem Methylviolett 6 B-Lösung 1 Th.
Anilinwasser 2 Th.
d) Auswaschen in Wasser, Abtrocknen mit Fliesspapier,
e) Anilinxylol 2 : 3,

f) Xylol, Balsam.
Kerne braun, Kollagen hellviolett.

3. Als eine zuverlässige Bindegewebsfärbung können wir auch die von Hansen (Anat. Anzeiger XV, 9, 1898) angegebene Modification der van Gieson-schen Methode empfehlen. — Man bereite eine Stammlösung von 100 ccm kalt gesättigter Pikrinsäurelösung in Wasser mit 5 ccm einer 2% wässrigen Säurefuchsinlösung. Diese Lösung ist im Dunkeln aufbewahrt unbegrenzt haltbar:

a) Zu 9 ccm dieser Lösung fügt man 1 Tropfen 2% Essigsäure. Färbung hierin bis 20 Min., gewöhnlich aber sind 1—2 Min. ausreichend.

b) Nach Entfernung der überschüssigen Flüssigkeit mittelst Filtrirpapier kommt der Schnitt auf 5 Secunden in 3 ccm dest. Wasser, dem 2 Tropfen der angesäuerten Farbflüssigkeit zugefügt sind.

c) 96% Alcohol, Alc. abs.,Xylol, Balsam.
Bindegewebe leuchtend roth, alle anderen Bestandtheile (auch das Elastin) gelb. Vorfärbung mit verschiedenen Kernfarben, z. B. Hämatoxylin oder Karmin ebenso wie bei van Gieson möglich.

II. Basophiles Kollagen.

Basophiles Kollagen ist structurell normales, dagegen chemisch verändertes Bindegewebe, welches grössere Affinität zu basischen als zu sauren Farbstoffen zeigt. Bei den verschiedensten Methoden, bei welchen Doppelfärbungen mit basischen und sauren

Farbstoffen vorkommen (insbesondere bei Färbung auf Elacin etc.), erscheint das basophile Kollagen in der basischen Farbe gefärbt (Methylenblau, Saffranin). Eine specielle Reaction bietet folgende Methode von Unna (Monatshefte f. prakt. Dermatologie 1894, S. 465, Bd. 19):

a) Färbung 5 Min. in Carbolfuchsin, Auswaschen in Wasser,
b) ½ Min. in concentr. wässriger Tanninlösung, Auswaschen in Wasser,
c) Färbung 1 Min. in 1 % wässriger Wasserblaulösung,
d) 10 Secunden in salzsaurem Alcohol,
e) Alcohol, Xylol, Balsam.

Basophiles Kollagen roth, normales Kollagen blau.

III. Elastin.

Das Elastin ist die Grundsubstanz der normalen elastischen Fasern. Es bleibt im Gegensatz zu allen übrigen Bestandtheilen der Cutis in Kalilauge und Essigsäure unverändert.

Zum Studium der topographischen und structurellen Verhältnisse des elastischen Gewebes wähle man die Schnitte nicht zu dünn, um den Verlauf und das Verhalten der einzelnen Fasern nach den verschiedensten Richtungen und in möglichst grosser Ausdehnung übersehen zu können.

Tinctorielle Darstellung des Elastins:

1. Nach Unna-Taenzer.

a) Färbung 1 – 2—24 St. in saurem Orceïn (Grübler-Leipzig),

Orceïn 0,5
Alcohol absol. 40,0
Aq. destill. 20,0
Ac. hydrochlor. (Ph. germ. III) gtt. 10

b) Entfärbung, solange Farbe abgeht, in:

Ac. hydrochlor. 0,1
Alcohol 95% 20,0
Aq. dest. 5,0

c) Alcohol, Xylol, Balsam.

Schön contrastirende Vorfärbungen mit Lithion-, Alaun-Karmin oder polychromem Methylenblau, Toluidinblau (Benda). Normale elastische Fasern werden schwarzbraun, junge neugebildete, sowie manche degenerirende elastische Fasern hellbraun bis weinroth, Kerne je nach Vorfärbung roth oder blau.

Die exactesten Bilder liefert die Methode nur nach vorausgegangener Entfernung des Celloidins (s. S. 20).

2. Nach Weigert (Centralbl. f. allg. Pathologie und path. Anatomie 1898):

a) Färbung 20 Min. und beliebig länger in Weigert'schem Fuchsin[1]),
b) Differencirung beliebig lange in Alcohol,
c) Xylol, Balsam.

[1]) Man bringe zum Kochen:

Fuchsin 2,0
Resorcin 4,0
Aq. dest. 200,0,

setze Liq. ferri sesquichlor. Ph. germ. III 25,0 hinzu und koche weitere 3 Minuten; nach dem Erkalten filtrire man, kratze vom Filter den massigen Niederschlag ab, setze denselben zu dem im Kochgeschirr zurückgebliebenen Niederschlag hinzu, ergänze mit 94%

Vorfärbung mit Lithion-, Alaun-Karmin, polychromem Methylenblau, nach Angabe von Benda (Berl. klin. Woch, 1899, 13, S. 286) mit Lichtgrün-Saffranin, wobei mit Saffranin die Kerne, mit Lichtgrün das Bindegewebe, glatte Muskeln etc. gefärbt werden.

Elastische Fasern schwarz. Kerne je nach Vorfärbung roth resp. blau.

Diese Methode giebt ebenso exacte Bilder wie die Unna-Taenzer'sche, Ihr Vortheil besteht darin, dass sie jede Art von Fixirung der Objecte gestattet (die Unna-Taenzer'sche Methode gelingt am besten nach Alcoholhärtung), sowie dass keine Entfernung des Celloidins nothwendig ist. Dagegen werden die Degenerationsformen des elastischen Gewebes (Elacin etc.) in ganz gleich tiefschwarzer Farbe wie das normale Elastin dargestellt, diesbezüglich kann man also eventuell mit der Orceïnmethode mehr erzielen.

Gegenüber diesen exacten Methoden treten alle übrigen in den Hintergrund; doch kann es in speziellen Fällen angenehm sein, noch andere Methoden zur Hand zu haben.

3. Nach Lustgarten (Medicin. Jahrbücher 1886):
   a) Fixirung in Flemming'scher Lösung, Härtung in Alcohol,
   b) Färbung 24 St. in

Alcohol bis zum Volumen 200 ccm. Hierauf folgt nochmaliges Kochen, nach dem Erkalten Filtriren, Ergänzung der filtrirten Flüssigkeit mit 94% Alcohol bis zum Volumen 200 ccm; schliesslich Zusatz von 4 ccm Salzsäure.

concentr. alcohol. Victoriablaulösung 2 Th.
Wasser 1 Th.

c) 5—10 Secunden Alcohol,

d) Bergamottöl, Balsam.

Elastin und Kerne dunkelblau, Gewebe hellblau.

4. Nach Mallory (Centralbl. f. path. Anatomie u. allg. Pathologie 1895):

a) Vorbehandlung $^1/_2$ Min. in wässriger Phosphormolybdänsäurelösung,

b) Färbung 5 Min. in

Hämatoxylin	1,75
Wasser	200,0
Ac. carbol. crystall.	5,0
10% wässriger Phosphormolybdänsäurelösung	10,0

c) Auswaschen in Wasser,

d) Alcohol, Xylol, Balsam.

Elastische Fasern schwarz.

5. Nach Schütz (Archiv f. Dermatologie u. Syphilis 1892, S. 739, Bd. 24):

a) Fixirung in Flemming'scher Lösung, Härtung in Alcohol,

b) Färbung 5 Min. in Carbolfuchsin, Auswaschen in Wasser,

c) Färbung 2—3 Secunden in

Methylenblau	1
25% Schwefelsäure	50

d) Einige Secunden in 25% Schwefelsäure, Auswaschen in Wasser,

e) Alcohol, Xylol, Balsam.

Elastische Fasern roth, Gewebe blau.

6. Nach Manchot.

a) Färbung $^1/_2$ St. in concentr. wässriger Fuchsinlösung, Auswaschen in Wasser,

b) Differencirung und Conservirung in syrupdicker Zuckerlösung mit Zusatz von Schwefelsäure (4 gtt. auf 10 ccm.)

Elastische Fasern rothviolett.

7. Auch die Benda'sche Färbung (siehe Kerntheilungen) bringt die elastischen Fasern in blauschwarzer Farbe zur Darstellung.

IV. Elacin.

Elacin ist chemisch verändertes Elastin; es zeigt zwar structurell die Form normaler elastischer Fasern, tinctoriell jedoch schwächere oder fehlende Affinität zum sauren Orceïn, starke Affinität zu basischen Farbstoffen in alkalischer Lösung.

Die beste Darstellung des Elacins, wobei auch das Elastin in Contrastfarbe erscheint, giebt folgende

I. Methode nach Unna (Monatshefte für prakt. Dermatologie, 1894, S. 397, Bd. 19):

a) Entfernung des Celloidins,

b) Färbung 10 Min. in saurem Orceïn (s. Elastin), Auswaschen in Alcohol, dann in Wasser,

c) Färbung 2 Min. in polychromem Methylenblau, Auswaschen in Wasser,

d) 10 Min in Orange-Tannin (von Grübler-Leipzig); gründliches Auswaschen in Wasser,

e) Alcohol, Xylol, Balsam.

Elastin braun, Elacin blau, Kerne blau, Kollagen gelb.

2. a) Entfernung des Celloidins,
   b) Färbung 10 Min. in saurem Orceïn,
   c) Färbung 5 Min. in 1 % wässriger Saffraninlösung, Auswaschen in Wasser,
   d) Alcohol, Xylol, Balsam.
   Elastin braun, Elacin roth, Kerne roth.

3. a) Entfernung des Celloidins,
   b) Färbung 10 Min. in polychromem Methylenblau, Auswaschen in Wasser,
   c) ¼ St, in concentr. wässriger Tanninlösung, Auswaschen in Wasser,
   d) Alcohol, Xylol, Balsam.
   Elacin dunkelblau, alles übrige heller blau.

V. Kollastin, Kollacin.

Diese beiden Substanzen entstehen als Degenerationsproducte des Cutisbindegewebes durch gemeinschaftliche Degeneration des Kollagens und des Elastins.

Das Kollastin verhält sich tinctoriell wie Elastin, speciell characterisirt ist es durch starke Affinität zum sauren Orceïn; structurell ähnelt es den massigen Kollagenbündeln oder lässt doch wenigstens übergangsweise seine Entstehung aus solchen direct verfolgen.

Das Kollacin zeigt structurell einerseits ebensolchen Zusammenhang mit dem Kollagen, andrerseits auch direct mit elastischen Fasern; dagegen besitzt es die Tingibilität des Elacins (schwache Affinität zum sauren Orcein, starke Affinität zu basischen Farbstoffen).

Aus diesen Gründen sind Kollastin und Kollacin sehr schön mit den bei »Elacin« unter 1 und 2 angegebenen Methoden von Unna zu färben. Kollastin

wird immer orceinbraun, Kollacin nimmt die Farbe des Elacins an: bei 1 blau, bei 2 roth.

1. Methode von Unna speciell für Kollastin (Monatshefte f. prakt. Dermatologie 1894, S. 465, Bd. 19);

a) Färbung einige Stunden in saurem Orcein; Auswaschen in Alcohol, dann in Wasser,

b) Färbung einige Min. in 1 % wässriger Säurefuchsinlösung, Auswaschen in angesäuertem Wasser,

c) ½ Min. in concentr. wässriger Pikrinsäurelösung,

d) 1 Min in concentr. alcohol. Pikrinsäurelösung,

e) Alcohol, Xylol, Balsam.

Kollastin braun, Kollagen roth, Protoplasma gelb.

2. Methode zur Uebersicht aller Componenten des Cutisbindegewebes nach Unna (Monatshefte f. prakt. Dermatologie 1894, S. 475, Bd. 19):

a) Färbung 10 Min. in saurem Orcein, Auswaschen in 80 % Alcohol,

b) Färbung 5 Min. in polychromem Methylenblau, Auswaschen in Wasser,

c) 1 Min. in concentr. wässriger Tanninlösung, Auswaschen in Wasser,

d) 2 Min. Färbung in 2 % wässriger Säurefuchsinlösung, Auswaschen 10 Secunden in salzsaurem Alcohol,

e) Alcohol, Xylol, Balsam.

Elastin, Kollastin braun, Elacin, Kollacin, basophiles Kollagen, Kerne blau, normales Kollagen roth.

Diese Methoden erfordern grosse Uebung.

VI. Colloid.

Das Colloid der Haut ist eine ganz bestimmte Degenerationsform des Cutisbindegewebes, welche nur bei einigen wenigen Krankheiten (Colloidmilien, Myxoedem) angetroffen wird; es ist das Endproduct des Degenerationsprocesses von Kollagen und Elastin (dessen Vorstadien Elacin, Kollacin, Kollastin darstellen.) Eine bestimmte Färbung kommt diesem Colloid nicht zu, es präsentirt sich nach allen Methoden als sehr schwach gefärbte, schollige Masse mit etwas mehr Affinität zu sauren, als zu basischen Farben.

Mit dem Schilddrüsencolloid hat diese Art von Colloid nur den Namen gemein; was bei anderen Krankheiten (Carcinom, Rhinosklerom, Actinomycose) als Colloid bezeichnet und beschrieben wurde, kann nach physikalischen und chemischen Kriterien von Hyalin (s. d.) nicht getrennt werden.

VII. Amyloid.

Das Vorkommen von Amyloid in der Haut ist ein sehr seltenes (locales Amyloid der Conjunctiva). Einfachster Nachweis:

a) Färbung 5 Min. in stark verdünntem Gentianaviolett (einige Tropfen concentr. alcoholischer Lösung auf ein Schälchen Wasser), Auswaschen in Wasser.

b) Untersuchung in Glycerin.
Amyloid roth, übriges Gewebe violett.

VIII. Glykogen.

Objecte, welche auf ihren Gehalt an Glykogen untersucht werden sollen (Tumoren), müssen vor jedem

Contact mit Wasser bewahrt und daher sofort in absolutem Alcohol gehärtet werden.

Darstellung nach Lubarsch (Ergebnisse der allgemeinen Pathologie des Menschen und der Thiere, herausgegeben von Lubarsch und Ostertag. 1896):

a) Färbung 5 Min. in filtrirter und vor Einwirkung der Sonnenstrahlen zu schützender Mischung von:

Delafield'schem Hämatoxylin	2 Th.
Lugol'scher Lösung	2 Th.
Aq. dest.	1 Th.

b) Alcohol, Xylol, Balsam.

Glykogen braun, Kerne blau.

Bei Behandlung der Schnitte mit Jodgummi giebt das Glykogen eine elective Braunfärbung.

IX. Mucin.

Schleim in grösseren oder geringeren Mengen wird sehr schön bei Färbung mit Hämatoxylin-Eosin durch seine hellblaue Farbe, bei Färbung mit Triacid durch leuchtend grüne Farbe kenntlich, im Gegensatz zur rothen Farbe des Kollagen, Hyalin, Fibrin und Keratin.

Nach van Gieson färbt sich Mucin gelb.

Wir kennen aber auch directe Reagentien auf Mucin. Als solche wirken vermöge ihrer Metachromasie Thionin und Toluidinblau. Thionin wurde von Hoyer ursprünglich nur nach Sublimatfixirung als brauchbares Mucinreagens empfohlen, die erhaltenen Bilder seien in Xylol und Balsam unhaltbar.

Originalvorschrift nach Hoyer (Arch. f. mikr. Anat. 36 Bd. 1890, S. 310):

a) Sublimatfixirung, Alcoholhärtung, Paraffineinbettung, Schneiden,

b) 3 Min. in 5 % wässriger Sublimatlösung, Auswaschen in Wasser,

c) Färbung 1/4 St. in ganz schwacher (hellblauer) Thioninlösung,

d) Alcohol
e) Nelken-Thymianöl 1 : 5
} oder {
d) Wasser,
e) Glycerin.

f) Cedernholzöl.

Wir haben jedoch gute und dauernd sich haltende Präparate auch nach Härtung in Alcohol, sowie Müllerscher Flüssigkeit, ferner nach Celloidineinbettung erhalten. Unser Vorgang ist folgender:

1. a) Färbung 10 Min. in einem Schälchen Wasser mit Zusatz einiger Tropfen concentr. wässriger Thioninlösung, Auswaschen in Wasser,

b) Alcohol, Xylol, Balsam.

Mucin roth, Gewebe blau, nur die Mastzellengranula ebenfalls roth.

Ganz gleich sind Anwendungsweise und Färbe-Effect des Toluidinblau.

2. Sehr verlässlich sind auch die folgenden Mucinfärbungen nach Unna (Monatshefte f. prakt. Dermatologie 1895, S. 365, Bd. 20):

a) Färbung 1 Min. in polychromem Methylenblau, Auswaschen in angesäuertem Wasser,

b) 1/2 Min. in 10 % Lösung von rothem Blutlaugensalz,

c) Alcohol, Xylol, Balsam.

3. a) Färbung beliebig lange in polychromem Methylenblau, Auswaschen in angesäuertem Wasser,
   b) ½ Min. in 10 % Lösung von rothem Blutlaugensalz, Auswaschen in Wasser, Abtrocknen mit Fliesspapier,
   c) Einige Secunden in Salzsäure (1 %) + Anilin.
   d) Xylol, Balsam.
   Mucin leuchtend violett, Gewebe blau.

X. Hyalin.

Unter Hyalin versteht man seit von Recklinghausen eigentlich alle Arten von homogen-scholliger Degeneration, welche gegenüber den structurell ähnlichen, jedoch durch specifische Farbreactionen ausgezeichneten Degenerationsformen (Amyloide, Glykogene, schleimige fibrinöse Degeneration, sowie Keratin) sich durch den Mangel derartiger Reactionen unterscheiden. Die hyaline Degeneration kann sowohl Bindegewebe, als Epithel befallen.

Bei Uebersichtsfärbungen mit Hämatoxylin-Eosin oder Triacid oder van Gieson nimmt das Hyalin eine tiefrothe Farbe an. Ausserdem sind zwar eine grosse Anzahl von Specialfärbungen für Hyalin angegeben worden; doch kann man keine derselben mit absoluter Sicherheit als Reagens auf Hyalin beziehen. Das Hyalin scheint eben gegen verwandte Substanzen nicht genügend scharf abgegrenzt zu sein.

Die besten Resultate erhielten wir mit einigen von Pelagatti angegebenen Methoden (Virchow's Archiv, Bd. 150):

1. a) Färbung 5 Min. in 2 % wässriger Magentaroth-Lösung, Auswaschen in Wasser,
   b) Färbung 5 Min. in concentr. Wasserblau-Tannin (von Grübler-Leipzig), Auswaschen in Wasser,
   c) Alcohol, Xylol, Balsam.
   Hyalin roth, Gewebe hellblau.
2. a) Färbung 5 Min. in 2% wässriger Säurefuchsinlösung mit Zusatz von etwas Salzsäure, Auswaschen in Wasser,
   b) Färbung 5 Min. in concentr. wässriger Pikrinsäurelösung,
   c) 3 Min. concentr. alcoholische Pikrinsäurelösung
   d) Alcohol, Xylol, Balsam.
   Hyalin roth, Gewebe gelb.
3. a) Färbung 5 Min. in Wasserblau-Tannin (von Grübler-Leipzig), Auswaschen in Wasser,
   b) Färbung 5 Min. in Carbolfuchsin, Auswaschen in Wasser,
   c) 2 Min. in einem Schälchen Alcohol mit einem Jodkrystall,
   d) Alcohol, Xylol, Balsam.
   Hyalin roth, Gewebe meergrün.
4. a) Färbung $^1/_2$ St. in Hämatoxylin, Auswaschen in Wasser.
   b) Färbung 2 Min. in 2 % wässriger Saffraninlösung, Auswaschen in Wasser,
   c) 5 Min. in concentr. wässriger Tanninlösung, Auswaschen in Wasser,
   d) Alcohol, Xylol, Balsam.
   Hyalin roth, Gewebe violett.

Sehr schön hebt sich das Hyalin übrigens auch bei Färbung mit Hämatoxylin und 24stündiger Nachfärbung in sehr verdünntem Eosin in stark rother Färbung von dem sonstigen ungefärbten Bindegewebe ab.

Wir fügen dem Kapitel »Hyalin« noch die Besprechung einer Anzahl von Gebilden an, welche in den Publikationen der letzten Jahre eine grosse Rolle gespielt haben, aber in ihrer pathologisch-anatomischen Stellung noch nicht klargestellt sind. Sie wurden bei verschiedenen Krankheiten und in verschiedenen Geweben gefunden, und von den einen Autoren als kleine thierische und pflanzliche Lebewesen, von den andern als Producte der hyalinen Zell- und Gewebsdegeneration angesehen. Hierher gehören die als Russel'sche Körperchen, als Psorospermien bei der Darier'schen Krankheit und Paget's-Disease, als Sporozoen, Gregarinen, Coccidien und Blastomyceten bei Carcinomen und anderen Tumoren, endlich die als Molluscum-Körperchen bei Molluscum contagiosum bezeichneten eigenthümlichen Gebilde. Wir besprechen sie hier im Anhang an das Hyalin, jedoch nur aus Zweckmässigkeitsgründen, ohne sie hierdurch alle sammt und sonders als Hyalin hinzustellen: irgendwelche Polemik liegt ja nicht im Rahmen dieses Büchleins.

Die Zahl der zur Darstellung dieser Gebilde angegebenen speciellen Methoden ist Legion. Ihre grosse Anzahl war einer genauen Nachprüfung hinderlich, ausserdem beziehen sich die meisten Angaben auch

immer nur auf den speciell publicirten Krankheitsfall, und so ist es schwer, eine Auswahl von auch für andere ähnliche Fälle anzuordnenden Methoden zu treffen.

Andrerseits sind eine Menge der angegebenen Methoden nichts anderes wie unwesentliche Abänderungen schon anderweitig im Gebrauch befindlicher Methoden. So hat, wie Sternberg (Ziegler's Beiträge Bd. 25, S. 554, 1899) nachwies, die Gram'sche Methode genau dasselbe Prinzip und auch gleichen Effect wie eine ganze Reihe von zur Darstellung derartiger Blastomyceten« angegebenen Methoden (Secchi, Sanfelice, Aievoli).

Wir wollen daher im folgenden nur einige wenige Winke und Angaben geben, da bei einem so strittigen Gebiete allzu grosse Ausführlichkeit unserer Ansicht nach eher schädlich sein kann.

5. Darstellung der Russel'schen Körperchen.
   a) Fixirung in Müller'scher Flüssigkeit oder Alcohol,
   b) Färbung 15 Min. concentrirter Lösung von Fuchsin in 2% Carbolwasser, gründliches Auswaschen in Wasser,
   c) ½ Min. in Alcohol absolutus,
   d) Färbung 5 Min. in 1% Lösung von Jodgrün in 2% Carbolwasser,
   e) Durchziehen durch Alcohol, Nelkenöl, Balsam. Russel'sche Körperchen roth, Gewebe hellgrün.

6. Blastomyceten.

Am besten werden nach Busse (Virch. Arch. Bd. 140. S. 33. 1895) frische Deckglas-, sowie Schnittpräparate mit Zusatz von 1% Natronlaugelösung

untersucht. Es bewähren sich die gewöhnlichen Kernfärbemittel. Eine schöne Doppelfärbung erhält man, wenn man mit Hämalaun vorfärbt und dann für einige Minuten in einer sehr dünnen Carbolfuchsinlösung (Busse, Ibid. S. 35) nachfärbt, wobei dann die Hefen innerhalb und ausserhalb der Zellen als leuchtend hellrothe Figuren hervortreten, während die Gewebskerne eine intensiv dunkle blaurothe Farbe annehmen.

Secchi's Färbungsmethode (Monatshefte f. pract. Dermatologie, Bd. 23, 1896, S. 509):

a) Fixirung in gesättigter Sublimatlösung mit Zusatz von 2% Kali bichromicum-Lösung,
b) Alcoholhärtung, Celloidineinbettung, Schneiden,
c) Färbung in Anilinwassergentianaviolett, Schneiden.
d) ½ Min. in Lugol'scher Lösung,
e) Entfärbung in Alcohol,
f) Färbung mit Martinotti'scher Flüssigkeit:
1% alcoholische Saffraninlösung 1 Th.
Aq. dest. 2 Th.
g) Entfärbung in 90% Alcohol mit Zusatz von 1‰ Chromsäure.
h) Alcohol, Bergamottöl, Balsam,
Blastomyceten violett, Kapsel hellviolett, Gewebe rosa.

Ausser der Färbung mit Hämalaun und der Gram'schen Methode empfehlen sich für diesen Zweck noch das

Carmalaun nach P. Mayer (Mitth. a. d. Zool. Stat. Neapel. 1892. Bd. 10. S. 480). 1,0 reine

Carminsäure und 1,0 Alaun in 200 ccm Wasser werden unter Erwärmen gelöst, und um Zersetzungen zu vermeiden, etwas Thymol oder Salicylsäure zugesetzt. Um gute Kernfärbungen zu erhalten, kann man auch vorsichtig mit Alaun oder schwacher Säure auswaschen.

Das Fuchsin nach Zimmermann (Die botanische Mikrotechnik, Tübingen, 1892). Zunächst kommen die Schnitte für kurze Zeit in conc. wässrige Fuchsinlösung oder auch in Ziehl'sches Carbolfuchsin, nach kurzem Abspülen mit Wasser werden sie dann mit conc. Lösung von Pikrinsäure in 2 Thl. Wasser und 1 Th. Alcohol übergossen, in der sie eine dunkelviolette Färbung annehmen, dann mit Alcohol gewaschen, Xylol, Balsam.

7. Sporozoenfärbung nach Sawtschenko (Bibliotheca medica 1895, Abth. D[II]. Heft 4, Sporozoen in Geschwülsten):

a) Fixirung 3 Tage in oft zu wechselndem Flemming'schem Gemisch,
b) Auswässern durch 24 St.,
c) Alcoholhärtung, Schneiden ohne Einbettung; wenn mit Celloidineinbettung, ist Entfernung des Celloidins aus den Schnitten erforderlich,
d) Färbung eine St. in einem Schälchen Wasser, dem einige Tropfen concentr. alcoholischer Magentarothlösung zugesetzt sind,
e) Auswaschen in 1 ‰ salzsaurem Alcohol 70 %,
f) Alcohol, Nelkenöl, Balsam.

Kerne der Zellen und »Parasiten« roth, Protoplasma der »Parasiten« gelblich; Zellleiber rosa, Mucin violett.

Nach Sternberg (l. c.) färben sich viele der fraglichen Gebilde mit der Gram'schen, van Gieson'schen und der Hämatoxylin-Eosin-Methode in exquisiter Deutlichkeit.

8. Die eigenthümlichen Körperchen bei der Darier'schen Krankheit (»Psorospermien«?) sind frisch (Darier, Annal. de Dermat. et de Syph. 1889. 7. S. 597, Buzzi und Miethke, Mon. f. prakt. Dermat. 12. 1891, S. 18) in Wasser oder Glycerin zu untersuchen. Man kann auch die abgekratzten Erhabenheiten einen Tag oder länger in verdünntem Ammoniak oder in Kalilauge aufweichen und dann erst in Wasser oder in Glycerin Zupfpräparate anfertigen. In Schnitten sind die Körperchen, wie ausser den genannten Forschern noch Krösing (Monatshefte f. prakt. Dermatologie 1892, S. 488, Bd. 15) und Jarisch (Archiv f. Dermatologie und Syphilis 1895, S. 163, Bd. 31) angeben, mit Hämatoxylin, Alaun-Cochenille, Vesuvin, Congoroth, sulfosaurem Nigrosin, Anilingentiana, Pikrokarmin und nach van Gieson gut darstellbar. Bei der Paget's Disease sind die angeblichen Psorospermien am besten mit der Gram'schen Methode (Wickham, Maladie de la peau dite Maladie de Paget, Paris 1890) färbbar.

9. Die **Molluscumkörperchen** im **Molluscum contagiosum** sind ebenfalls mittelst der verschiedensten Methoden der Uebersichtsfärbung dem Studium zugänglich. Gute Resultate giebt die van Gieson'sche Methode. Kuznitzky (Archiv f. Dermatologie und Syphilis, 1895, S. 65, Bd. 32) empfiehlt speciell für

Alcoholpräparate, Färbung in Hämatoxylin und polychromem Methylenblau und Herxheimer (Ergebnisse der allg. Pathol. und path. Anat. des Menschen und der Thiere, herausgegeben von Lubarsch und Ostertag. IV. Jahrg. 1897, S. 785) seine Cresylechtviolett-Methode (cf. S. 64).

Beck (Archiv für Dermatologie und Syphilis 1896, S. 167, Bd. 37) giebt ein sehr empfehlenswerthes Verfahren an:

a) Fixirung 24 St. in concentr. wässriger Pikrinsäurelösung, Auswässern, Alcoholhärtung,
b) Paraffineinbettung, Schneiden,
c) Färbung in alkalischem Methylenblau (siehe Löffler'sche Bacterienfärbung), Auswaschen in Wasser,
d) Uebertragen in hellgelb gefärbte alcoholische Pikrinsäurelösung.
Molluscumkörperchen rothviolett, Kerne grün, Gewebe gelb.

Ausserdem kann man natürlich alle diese Gewebe und fraglichen Gebilde auch frisch, in Kalilauge, Essigsäure, Osmiumsäure, Kochsalzlösung etc. untersuchen.

Auch das Methylgrün in saurer Lösung ist als ein ausgezeichnetes Kernfärbungsmittel hier zu verwerthen. Es ist ein scharfes Farbreagens auf Chromatin und färbt im Kerne nur das Chromatin und nicht seine übrigen Bestandtheile. Man verwendet es hauptsächlich zu frischen Untersuchungen in stark wässriger Lösung unter Zusatz von etwa 1 % Essigsäure und schliesst in einem ebenfalls angesäuerten wässrigen Medium, welches etwas Methylgrün gelöst enthält, ein

XI. Kalkablagerung.

Für Kalkablagerungen geringen Grades genügt Fixirung der Objecte in Alcohol, besonders geeignet ist hierzu jedoch die in leichtem Grad entkalkend wirkende Müller'sche Flüssigkeit. Bei Färbung mit Hämatoxylin-Eosin färbt sich Kalk intensiv schwarzblau. Durch Salzsäure wird er zerstört, u. zw. kohlensaurer Kalk mit, phosphorsaurer Kalk ohne Bläschenbildung.

Für Objecte mit stärkeren Kalkablagerungen sind eigene Entkalkungen (vor der Härtung) nothwendig. Als schnellstes und dabei schonendstes Entkalkungsmittel erwies sich uns folgende Flüssigkeit:

Phloroglucin 1,0
Ac. nitr. conc. pur. 10,0
Solve leni calore, solut. refrig. adde,
Ac. nitr. 10 % 90,0, filtra.

1—2 Stunden genügen zur Entkalkung; derselben muss aber eine vollständige Alcoholhärtung (oder Müller-Formol-Fixirung mit Alcoholhärtung) vorausgehen. Nach der Entkalkung 24 St. Auswaschen in fliessendem Wasser, hierauf nochmals vollständige Alcoholhärtung, Einbettung etc.

Auch Trichloressigsäure in 5 % wässriger Lösung ist ein schonendes Entkalkungsmittel, wirkt aber langsamer.

XII. Mastzellen.

Mastzellen sind eigenartige Bindegewebszellen, deren Protoplasma von demjenigen der übrigen Bindegewebszellen sich abweichend färbende Granula enthält.

Ihre Bedeutung ist noch nicht klargestellt. Wahrscheinlich haben sie aber (Ehrlich, Westphal, Bäumer) den Zweck als ausgleichende Zwischenstufe bei jenen Processen eingeschoben zu sein, wo eine zu reichliche Ansammlung von Ernährungsmaterial und eine Stauung des Lymphstromes wie bei chronischen Entzündungen stattgefunden hat. Hierbei wäre ja nur die Möglichkeit gegeben, ob es unter den veränderten Ernährungsverhältnissen zur Eiterung oder zur Geschwulstbildung kommt. Den Mastzellen scheint die Aufgabe zuzufallen, das an einer Stelle überreichlich producirte Ernährungsmaterial in sich aufzuspeichern und es gewissermassen auf einige Zeit dem Verkehr zu entziehen, damit eine Proliferation oder Nekrobiose verhütet wird.

1. Darstellung nach Unna (Monatshefte f. prakt. Dermatologie 1894, S. 367, Bd. 19):

a) Färbung 5 Min. in polychromem Methylenblau, Auswaschen in Wasser,

b) $^1/_4$ Min. in Glycerinäthermischung (von Grübler-Leipzig), oder einige Minuten in stark verdünnte Glycerinäthermischung; Auswaschen in Wasser,

c) Alcohol, Xylol, Balsam.

Mastzellengranula roth, übriges Gewebe blau.

Gleiches Resultat erhält man mit Thionin (siehe Kernfärbung).

2. Ursprüngliche Darstellung nach Ehrlich (Archiv f. mikr. Anatomie, Bd. 13):

a) Färbung 12. Std. in concentr. Lösung von Dahlia in

Alcohol absol. 50,0,
Aq. dest. 100,0,
Ac. acet. glac. 12,5,

b) Alcohol, verharztes Terpentinöl.
Mastzellengranula blau.

3. Modification dieser Methode nach Westphal (Dissertation, Berlin 1882):

a) Färbung 24 Std. in
Concentr. alcohol. Dahlialösung
Alaunkarmin
Glycerin aa 100,0
Eisessig 20,0

b) Alcohol, verharztes Terpentinöl.
Mastzellengranula blau, Kerne roth.

XIII. Plasmazellen.

Plasmazellen sind nach Unna Bindegewebszellen, welche durch ihre polygonale oder runde Form, den Mangel an spindligen Ausläufen, reichliche Entwicklung eines dunkel-körnigen Protoplasmas (Granoplasma) und einen meist exentrisch gelegenen grossen, blass gefärbten Kern mit perinucleärem Hof ausgezeichnet sind. Diese characteristischen Eigenschaften kommen aber nach Unna den Plasmazellen nur bei der von ihm angegebenen Färbung zu; dieselbe ist die gleiche, wie sie für die Mastzellen sub 1 angegeben ist[1]):

[1]) Nach Unna sind die Plasmazellen nur nach Alcoholhärtung nachweisbar; nach Joannovics (Ztschr. f. Heilkunde 1899) ergeben sich aber auch nach Vorbehandlung mit Sublimat-Essigsäure sehr schöne Bilder.

a) Färbung 5 Min. in polychromem Methylenblau, Auswaschen in Wasser,
b) einige Minuten in stark mit Wasser verdünnter Glycerinäthermischung (von Grübler-Leipzig)
c) Alcohol, Xylol, Balsam.
Granula dunkel-, Kerne hellblau.

Man beachte (wie schon früher angegeben), dass bei allen Färbungen mit polychromem Methylenblau die Schnitte nicht aus Alcohol direct, sondern erst nach vorherigem Auswaschen in Wasser in die Farbe übertragen werden dürfen, da sich sonst störende Niederschläge bilden.

Zur Darstellung rother Mastzellen neben blauen Plasmazellen empfiehlt Unna seine polychrome Methylenblaulösung und Entfärbung in verdünnter Glycerinäther-Mischung.

Auch folgende Methode Unna's (Berl. klin. Woch. 1892. 49) ist empfehlenswerth: Alcoholhärtung, alkalisches Methylenblau (4—6 St.), eine Nacht in spirituöser, neutraler etwa 1 % Orceïnlösung. Abs. Alcohol, Bergamottöl, Balsam. Plasmazellen blau, Mastzellen kirschroth, Kollagen orceïnroth.

XIV. Weisse Blutkörperchen.

Zum Studium der weissen Blutkörperchen dienen ausser Kern- und Uebersichtsfärbungen insbesondere die Methoden von Ehrlich (Triacidfärbung) und Biondi-Heidenhain (s. Kerntheilungen). Erstere ist jedoch speciell für eosinophile Zellen nur nach Fixirung in Müller'scher Flüssigkeit oder Sublimat, letztere nur nach Sublimatfixirung anwendbar.

Für die Pathologie gewisser Hautkrankheiten besonders wichtig unter den weissen Blutkörperchen sind die eosinophilen Zellen. Zu deren Darstellung dient die gewöhnliche Hämatoxylin-Eosin-Färbung, wofern man nur sehr lange (24 St.) in stark verdünnter (ganz hellrosa) Eosinlösung färbt: eosinophile Granula dunkelpurpurroth, Gewebe hellrosa oder ungefärbt, Kerne blau.

Die schönsten Bilder erhält man nach folgender neuen Methode von Unna:

a) Fixirung in Flemming'scher Lösung, Alcoholhärtung etc.,
b) die Schnitte werden durch Wasserstoffsuperoxyd vom Osmium befreit,
c) Färbung 2 Min. in polychromem Methylenblau, Auswaschen in Wasser,
d) Färbung beliebig lange in 2 % wässriger Säurefuchsinlösung, Auswaschen in Wasser,
e) Entfärbung in 1 ‰ pikrinsaurem Anilin,
f) Anilin, Xylol, Balsam.
Kerne blau, eosinophile Granula roth, Kollagen violett.

Da wir bei Dermatosen häufig auf den Zusammenhang mit Veränderungen des Blutes zu achten haben, so sei hier kurz Ehrlich's Methode der Gewinnung von Blutpräparaten erwähnt: Ein Tropfen Blutes wird dünn auf ein Deckglas aufgestrichen, dasselbe auf 2 Stunden in eine Mischung von Alcohol und Aether ana gelegt, dann lässt man es an der Luft etwa $^1/_4$ Stunde trocknen und färbt es etwa 6 Minuten in Triacid oder etwa 20 Minuten in Hämatoxylin-Eosin

(fertig von Grübler-Leipzig zu beziehen). Bei letzterer Methode constatire man unter dem Mikroscop, ob das Eosin zu wenig eingewirkt hat, um ev. dann noch mit einer 10% wässrigen Eosinlösung nachzufärben, zieht schnell durch Wasser, trocknet in Fliesspapier ab und untersucht.

Um aber alles, was überhaupt beim Studium des gefärbten Blutpräparates in Betracht kommt, gleichzeitig auf einem Präparat zu färben (intensive Kernfärbung, neutrophile, eosinophile, basophile Granulationen, Blutplättchen) hat neuerdings L. Michaelis (Dtsch. Med. Woch. 1898. No. 30, S. 490) folgende Methode angegeben: Die Präparate werden entweder eine halbe bis höchstens 24 Stunden in abs. Alcohol, oder, was bei sehr leucocytenreichen Präparaten von Vortheil ist, nach der Ehrlich'schen Methode auf dem Kupferblech fixirt. Man hält sich 2 Stammlösungen vorräthig. I. 1% wässrige Lösung von krystallisirtem chemisch reinem, vor allem chlorzinkfreiem Methylenblau. II. 1% wässrige Lösung von Eosin (chemisch reinem Tetrabromfluoresceïnkalium), Das destillirte Wasser muss möglichst frisch sein, es darf nicht lange in Glasgefässen aufbewahrt sein, weil es hier mit der Zeit alkalisch wird. Man hält sich nun 2 Farblösungen vorräthig:

A.	Stammlösung I	20,0
	Alcohol abs.	20,0
B.	Stammlösung II	12,0
	Aceton (Sp. 56—58°)	28,0

Unmittelbar vor dem Gebrauch mische man je 1 ccm von A und B, giesse das Gemisch in ein Blech-

schälchen und decke dasselbe sofort zu. Dann wird das fixirte und getrocknete Präparat mit der bestrichenen Seite nach unten in die Farblösung untergetaucht (nicht schwimmen lassen!) Dauer der Färbung $^1/_2$—10 Minuten.

XV. Rothe Blutkörperchen.

Die rothen Blutkörperchen werden durch die Hämatoxylin-, Thionin-Eosin und Triacidfärbung in orangegelber, nach van Gieson in citrongelber Farbe dargestellt. Schöne Bilder geben jedoch nur in Sublimat oder Müller'scher Flüssigkeit fixirte Objecte. Alleinige Alcoholhärtung ist der Conservirung und Färbbarkeit der rothen Blutkörperchen nicht zuträglich.

Die Benda'sche Färbung (s. Kerntheilungen) giebt sehr prägnante Bilder; es bildet sich auf den rothen Blutkörperchen ein blauschwarzer Niederschlag, der in den Gefässen nahezu Injectionsbilder hervorruft.

Um das Verhalten der rothen Blutkörperchen auch an in Alcohol gehärteten Hautobjecten zu studiren, gab Unna (Monatshefte f. prakt. Dermatologie 1895, S. 1, Bd. 21) folgende Methoden an:

1. a) Färbung 1 Min. in 1 % wässriger Eosinlösung, Auswaschen in Wasser,
   b) Färbung 1 Min. in 1 % wässriger Wasserblaulösung, Auswaschen in Wasser,
   c) Alcohol, Xylol, Balsam.
   Rothe Blutkörperchen rosa, Gewebe blau.
2. a) Färbung $^1/_4$ St. in starkem Hämatoxylin, Auswaschen in Wasser,
   b) Färbung 1 Min. in 1 % wässriger Saffraninlösung, Auswaschen in Wasser,

c) ½ Min. 1 % alcohol. Pikrinsäurelösung,
d) Alcohol, Xylol, Balsam.
Rothe Blutkörperchen roth, Kerne violett, Gewebe gelb.

XVI. Gefässe.

Die Gefässe der Haut werden in ihren einzelnen Elementen mittelst Kern-, Protoplasma-, Elastin-, Muskelfärbungen studirt. Ausserdem dient zum Studium der Gefässe die Untersuchung injicirter Objecte.

Die Injectionsmasse kann kalt- oder warmflüssig sein; in letzterem Falle muss auch das zu injicirende Object unter gleich hoher Temperatur (in warmem Wasser!) gehalten werden.

Zur Injection verwendet man am zweckmässigsten folgende Lösungen:

Kaltflüssiges rothes Gemisch.

Man säuert 15,0 Glycerin mit 8—10 gtt. conc. Salzsäure an und setzt es der Beale'schen Karminlösung (cf. S. 28) unter starkem Umschütteln langsam und allmählich zu.

Warmflüssige Gemische.

Dieselben enthalten Leim und sind vor der Injection auf 40—50° C. zu erwärmen. (Man kann dieselben auch fertig von Dr. Grübler, Leipzig, beziehen.)

Rothe Masse, Karminleim.

Man rührt (S. Seligmann, die mikroscopischen Untersuchungsmethoden des Auges. Berlin, 1899) aus fein gepulvertem Karmin (etwa 4,0) und kaltem Wasser (ca. 8 ccm) einen sogen. Brei an, dem man soviel Am-

moniak hinzufügt, dass eine gleichmässige Lösung mit dunkel-kirschrother Farbe eintritt. Andererseits lässt man etwa 50,0 Gelatine 24 Stunden in Aq. dest. aufquellen. Dann presst man das Wasser mit den Händen aus und erwärmt die Gelatine auf dem Wasserbade auf etwa 60° C. Ist sie geschmolzen, so fügt man unter beständigem Umrühren so viel von dem Karminbrei hinzu, bis sie intensiv dunkelroth ist. In diese deutlich nach Ammoniak riechende Lösung träufele man unter beständigem Umrühren tropfenweise eine etwa 25% Essigsäurelösung, solange bis die dunkelkirschrothe Farbe in eine ziegelrothe überzugehen anfängt. Setzt man mehr Essigsäure hinzu, so wird der Niederschlag nicht fein genug. Man erkennt den richtigen Moment der Neutralisation auch daran, dass an Stelle des ammoniakalischen Geruches der Flüssigkeit ein eigenthümliches süssliches Aroma frei von aller Säure wahrzunehmen ist.

Blaue Masse.

Zu der Gelatine (cf. rothe Masse) setzt man eine concentr. Lösung von Berliner Blau in Wasser hinzu.

Man injicirt die Lösung, nach Einbindung einer Kanüle in die Aorta, unter langsam zunehmendem Druck, bis die an der Haut befindlichen Gefässe sichtbar werden. Hierauf folgt Härtung, Einbettung etc. wie bei gewöhnlichen Objecten. Bei Injection mit blauer Masse färbt man die Schnitte zweckmässig mit Karmin, bei Injection mit rother Masse mit Hämatoxylin nach.

Sehr gute Bilder des Füllungszustandes der Blutgefässe kann man mit der Benda'schen Methode (s. Kerntheilungen) erhalten.

Lymphgefässe injicirt man durch Einstich einer Kanüle an beliebiger Stelle und Injection unter sehr geringem Druck.

Eine Färbung der Lymphbahnen in Hautschnitten erhält man nach folgender Methode von Unna (Monatshefte f. prakt. Dermatologie, 1891, S. 480, Bd. 12):

a) Färbung 3 Min. in
Borax
Methylenblau aa 1,0
Wasser 100,0

b) Auswaschen in Wasser,

c) 5 Min. in 5 % Jodkalilösung mit Zusatz eines Jodkrystalls,

d) Auswaschen in Alcohol,

e) Rectific. Terpentinöl.

Lymphbahnen blau ausgegossen, Kerne hellbraun.

XVII. Nerven.

Das Studium der Hautnerven hat bis jetzt noch wenig befriedigende Aufschlüsse ergeben. Insbesondere für die marklosen Nervenfasern besitzen wir noch keine absolut verlässliche Darstellungsweise. Dagegen besitzen wir für die markhaltigen Hautnerven verlässliche Methoden aus der allgemeinen Neurohistologie.

A. Markhaltige Nervenfasern.

1. Methode von Weigert-Pál und Nachfärbung mit Csókor'schem Karmin:

a) Fixirung in Müller'scher Flüssigkeit; (nicht Auswässern!)

b) Alcoholhärtung, Celloidineinbettung, Schneiden, Schnitte in Alcohol,

c) Färbung 24 St. in

Hämatoxylin 1,0
Alcohol absol. 10,0
Aq. destill. 60,0,

(einem Schälchen dieser Lösung werden einige Tropfen concentr. wässriger Lithion-carbonicum-Lösung hinzugesetzt),

d) Gründliches Auswaschen in Wasser mit Zusatz von Lithion carbonicum,

e) 20—30 Secunden in $^1/_4$ % wässriger Kali hypermanganicum-Lösung,

f) einige Secunden in einer jedesmal frisch zu bereitenden Mischung von

1 % wässrige Oxalsäurelösung
1 % wässrige Kali sulfurosumlösung aa,

g) Auswaschen in Wasser,

h) Nachfärben 24 St. in

Cochenille
Alaun aa 1,0
Wasser 100,0,

i) Auswaschen in Wasser,

k) Alcohol, Xylol, Balsam.

Axencylinder und Kerne roth, Markscheiden schwarz.

2. Methode von Azouley (Vorzug der Einfachheit und Schnelligkeit):

a) Fixirung in Müller'scher Flüssigkeit, Alcoholhärtung, beliebige Einbettung, Schneiden,

b) Färbung $^1/_4$ Std. bei 50° in 1 $^0/_{00}$ wässriger Osmiumlösung, Auswaschen in Wasser,

c) 5 Min. in 10 $^0/_0$ wässriger Tanninlösung, Auswaschen in Wasser,

d) Alcohol 95 $^0/_0$, Xylol, Balsam.

Markscheiden schwarz.

3. Speciell zur Darstellung der markhaltigen Hautnerven wurde von Heller eine Methode angegeben (Berliner klin. Wochenschrift 1895, No. 50, S. 1091):

a) Fixirung in Müller'scher Flüssigkeit; Gefrierschnitte,

b) Färbung 24 Std. bei 37° in 1 $^0/_0$ wässriger Osmiumlösung,

c) $^1/_4$ St. bei 37° bis zur Schwarzfärbung in

Natr. sulfuros.	125
Natr. bicarbon.	70
Ac. pyrogall.	15
Aq. destill.	500

d) Bis zur Braunfärbung in Kali hypermanganicumlösung,

e) Bis zur Gelbgrünfärbung in 1 $^0/_0$ wässrige Oxalsäurelösung,

f) Auswaschung in Glycerin, oder, nach Behandlung mit 60 $^0/_0$ absolutem Alcohol und Nelkenöl, in Balsam.

Markscheiden schwarz.

B. Marklose Nervenfasern.

Verhältnissmässig die sichersten Resultate erhält man nach Reissner (Archiv f. Dermatologie und Syphilis, 1894, S. 385, Bd. 27) nach folgender Methode von Ramon y Cajal:

a) Fixirung nach kurzem Aufenthalt in destillirtem Wasser im Dunkeln 7 Tage bei 30° in
   1 % wässriger Osmiumsäurelösung 1 Th.
   3½ % wässriger Kalibichromic.-Lösung 4 Th.
b) Auswaschen in ¼ % Argentum nitricum-Lösung,
c) 24 St. bei Licht in ¾ % Argentum nitricum-Lösung,
d) Schneiden; die Schnitte in Alcohol, Nelkenöl, Xylol,
e) Konserviren in Balsam, ohne Deckglas.
   Marklose Nervenfasern schwarz.

2. Einfacher, aber unverlässlich schien uns die Methode von Strauss (Monatshefte f. prakt. Dermatologie 1893, S. 163, Bd. 17)
   a) Fixirung einige Tage in 1 % wässriger Palladiumchlorid-Lösung,
   b) Alcoholhärtung, Einbettung, Schneiden,
   c) Schnitte in Alcohol, Untersuchung in Nelkenöl.

Die vitale Methylenblau-Injection Ehrlich's, welche bei Thieren ausgezeichnete Resultate giebt, ist natürlich für die menschliche Haut nicht anwendbar. Doch kann man einen Versuch machen, menschliche Haut in möglichst frischem Zustande in folgender Weise (Dogiel, Archiv für mikr. Anat., Bd. 44, 1895, S. 16) zu färben: Die Haut wird in kleinen Stückchen auf dem Objectträger in der Weise ausgebreitet, dass das Corium nach oben zu liegen kommt. Man lässt eine 1/16 % Methylenblaulösung einwirken, die Flüssigkeit wird immer wieder erneuert, und oft schon nach 1 bis 2 Stunden kann man die Haut in eine wässrige Lösung von pikrinsaurem Ammoniak auf 24 Stunden legen. Alsdann untersucht man in Glycerin, welches mit gleichen Theilen pikrinsaurer Ammoniaklösung verdünnt ist.

Man kann aber auch nach Bethe (Ibid. S. 586) das mit Methylenblau gefärbte Hautstück in folgendem Gemisch fixiren:

Ammoniummolybdat	1,0
Aq. dest.	10,0
Wasserstoffsuperoxyd	1,0
Acid. hydrochl. off.	1 gtt.

Die Lösung muss frisch bereitet werden. Aufenthalt hierin 3—4 St., Abwaschen in dest. Wasser, Alcohol (12—24 St.), Xylol, Einbetten in Paraffin, Färbung der ganzen Stücke mit Alaunkarmin. Ueber die Haltbarkeit der mit dieser Methode gewonnenen Präparate liegen noch zu wenige Erfahrungen vor.

XVIII. Fett.

Fettpartikel erweisen sich resistent gegen Essigsäure und 1 % Kali- und Natronlauge (analog den elastischen Fasern), lösen sich aber in Chloroform, Alcohol und Aether auf. Daher kann man behufs späterer Darstellung von Fettgewebe nicht ohne weiteres eine derjenigen Conservirungsmethoden anwenden, bei denen Alcohol und Aether eine Hauptrolle spielen. Dagegen wird Fett durch Einwirkung von Osmiumsäure schwarz und ist dann resistenter gegen die Einwirkung der genannten Reagentien.

Zum Nachweis des Fettes in der Haut dienen:

1. Behandlung nach Flemming:
   a) 1—2 Tage Fixirung in Flemming'scher Lösung:

2 % wässrige Osmiumsäurelösung	4 Th.
1 % wässrige Chromsäurelösung	15 Th.
Eisessig	1 Th.

b) 1 Tag Auswässern,

c) Alcoholhärtung, Celloidineinbettung, Schneiden,

d) Schnitte in Alcohol, Xylol, Balsam.

2. Behandlung nach Marchi (länger dauernd, aber verlässlicher als 1):

a) Vorbehandlung 8 Tage (oder bei 37° 2 Tage) in Müller'scher Flüssigkeit,

b) Fixirung 8 Tage (oder bei 37° 2 Tage) in Marchi'schem Gemisch

Müller'sche Flüssigkeit 2 Th.
1 % wässrige Osmiumsäurelösung 1 Th.

c) 1 Tag Auswässern,

d) Alcoholhärtung, Celloidineinbettung, Schneiden,

e) Schnitte in Alcohol, Xylol, Balsam.

Beiden Methoden kann eine Kernfärbung mit Saffranin oder Victoriablau (s. Kerntheilungen), auch mit Lithionkarmin, angefügt werden.

Fett schwarz, Kerne roth resp. blau.

3. Gegenüber diesen Methoden der »primären Osmirung« hat Unna (Monatshefte f. prakt. Dermatologie, 1898, S. 601, Bd. 26) in der Haut viel grössere Mengen Fett mittelst »secundärer Osmirung« gefunden:

a) Fixirung 2—24 St. in

Ac. tann.	1,0
Ac. nitr.	0,1
Ac. picr.	1,0
Aq. dest.	100,0

b) Gründliches Auswässern,

c) Alcoholhärtung, Celloidineinbettung, Schneiden,

d) Färbung 4 St. in

Ac. osmic.	1,0
Alaun	1,0
Wasser	100,0

e) Auswaschen in Wasser,

f) Einschluss in Glycerin oder erwärmtem Glycerin-Agar.
(Agar 2, Glycerin 10, Aqua 100).

Wie sich Löwenbach (Münchener med. Wochenschrift 1899) jedoch überzeugte, lassen sich dieselben Bilder auch ohne Fixirung nach Unna (s. oben sub 3,a), einfach nach Fixirung in Flemming'schem Gemisch erhalten. Statt der Unna'schen Alaunosmiumlösung (siehe oben sub 3,d) kann man das zuerst von Daddi (Atti e memorie della R. accademia di Torino, 1897) empfohlene »Sudan« (von Grübler-Leipzig) zur Fettfärbung anwenden und damit eine schöne Kernfärbung mit Hämatoxylin verbinden. Die ganze Procedur verläuft demnach folgendermassen:

a) Fixirung in Unna'schem (s. 3,a) oder Flemming-schem Gemisch 24 St., Auswässern,

b) Alcoholhärtung, Celloidineinbettung, Schneiden,

c) Färbung 5 Min. in Hämatoxylin, Differenciren in salzsaurem Alcohol, Auswaschen in Wasser,

d) Färbung 5 Min. in concentrirter Lösung von Sudan III in 90 % Alcohol, Auswaschen in Wasser,

e) Einschluss in Glycerin oder erwärmtem Glycerin-Agar. Kerne blau, Fett roth, an den Randpartien infolge der Einwirkung des Flemming'schen Gemisches schwarz.

Gegenüber diesen Methoden treten die übrigen Fettfärbemittel (alcoholisches Alcannaextract — roth, alcoholische Cyaninlösung — blau) zurück.

Auch das eigenthümliche gelbe Pigment der Xanthome giebt die sub 1—4 erwähnten Fettreactionen.

XIX. Muskeln.[1])

1. Die beste Methode zur tinctoriellen Sonderung der Muskulatur vom übrigen Gewebe ist die Färbung nach van Gieson; die Muskeln heben sich hellgelb vom rothen Bindegewebe ab.

Dieser exacten Methode gegenüber nennen wir erst in zweiter Linie die folgenden Methoden von Hodara und Unna (Monatshefte f. prakt. Dermatologie, 1895, S. 7 u. 8, Bd. 20):

2. a) Färbung 2 Min. in polychromem Methylenblau, Auswaschen in Wasser,
   b) Färbung in 2 % alcoholischer Orceïnlösung,
   c) Alcohol, Xylol, Balsam,
   Kollagen braun, Muskeln blau.
3. a) Färbung $^1/_4$ Stunde in 2 % wässriger Säurefuchsinlösung, Auswaschen in Wasser.
   b) 1 Min. in concentr. wässriger Pikrinsäurelösung,
   c) 2 Min. in concentr. alcohol. Pikrinsäurelösung,
   d) Alcohol, Xylol, Balsam,
   Kollagen roth, Muskeln gelb.

[1]) Bei den gewöhnlichen Uebersichtsfärbungen sind die Muskeln tinctoriell nicht vom übrigen Gewebe zu unterscheiden.

Zwölftes Kapitel.

Parasiten.

A. Thierische Parasiten.

1. Die in der Haut vorkommenden thierischen Parasiten höherer Ordnung (Milben und Insecten) sind als solche nur in frischem Zustande Gegenstand mikroscopischer Untersuchung; eigene Methoden hierzu giebt es nicht, es gelten die bei Untersuchung frischen Hautmaterials allgemein angeführten Regeln. Ein wirklich histologisches Studium in Schnittpräparaten wird hier kaum Platz greifen und ist mehr Sache der Zoologen.

2. Bei gewissen Krankheiten[1]) sind aber thierische Lebewesen niederster Ordnung (Protozoen, Gregarinen, Coccidien etc.) beschrieben worden, deren Vorkommen und Bedeutung nicht allseitig anerkannt wird. Vielmehr sehen die Meisten diese Gebilde als Producte der hyalinen Degeneration an. Wir wollen in dieser vielumstrittenen Frage weder für noch wider die eine und andere Ansicht Partei ergreifen, geben jedoch der Einfachheit halber alle uns diesbezüglich von Wichtigkeit scheinenden Darstellungsmethoden zusammenfassend im Capitel »Hyalin« wieder.

---

[1]) Vor allem Molluscum contagiosum und Tumoren; ferner Keloidacne, Trachom.

Für zweifellose Protozoen und Coccidien empfiehlt sich, ausser der frischen Untersuchung, die Färbung mittelst Hämatoxylin-Eosin mit langer Einwirkung des Eosins (Coccidien etc. roth), nach van Gieson (Coccidien gelb), nach Ziehl-Neelsen (siehe Tbc.-Bacillen, Coccidien roth).

B. Pflanzliche Parasiten.

Das soeben von den niedersten thierischen Parasiten Gesagte gilt ebenso von denjenigen pflanzlichen Mikroorganismen (Blastomyceten, Sacharomyceten etc.), welche bei analogen Krankheiten als Erreger beschrieben, aber auch nicht allseitig anerkannt wurden. Auch deren Darstellung wollen wir, ohne dadurch irgendwie unserer Ansicht zu präjudiziren, im Capitel »Hyalin« besprechen.

1. Dagegen sind in ganz seltenen Fällen Blastomyceten zweifellos als Krankheitserreger nachgewiesen worden.

Buschke, (Verhdlg. der VI. Deutschen Dermatologen-Congress S. 11) empfieht zur Untersuchung, ausser den gewöhnlichen Methoden der frischen Untersuchung im ungefärbten Zustande, besonders die Weigert'sche Fibrinfärbung mit Karmin-Vorfärbung (Kerne roth, Blastomyceten blau), sowie die Russel'sche Fuchsinkörperchen-Färbung[1]) (Gewebe grünlich, Blastomyceten roth).

Auch die von Pelagatti (Virchow's Archiv Bd. 150) für das Hyalin angegebenen Methoden (s. d.) eignen sich zur Färbung von Blastomyceten; sie verleihen denselben eine abweichende Färbung, nicht nur gegenüber dem sonstigen Gewebe, sondern auch gegenüber den Producten der hyalinen Degeneration. Nach der bei »Hyalin« angegebenen Pelagatti'schen Methode I färben sich Blastomyceten ganz schwach, nur ihre Hüllen hellviolett (Hyalin roth, Gewebe hell-

[1]) Siehe unter »Hyalin«.

blau). Nach Methode II: Blastomyceten citronengelb (Hyalin roth, Gewebe gelb). Nach Methode III: Blastomyceten dunkelviolett (Hyalin roth, Gewebe meergrün). Nach Methode IV: Blastomyceten sehr schwach färbbar, ihre Kapsel braunviolett (Hyalin roth, Gewebe violett).

2. Weitaus die Hauptmasse der für die Parasitologie der Haut in Betracht kommenden Mikroorganismen sind Bacterien und Hyphomyceten. Diese sind es auch, welche im folgenden unter der Bezeichnung »Mikroorganismen« schlechtweg zusammengefasst werden.

C. Mikroorganismen.

Für die Darstellung der in und auf der Haut vegetirenden Mikroorganismen sind natürlich alle aus der allgemeinen Bacteriologie und Histologie üblichen Methoden anwendbar.

Für die Darstellung von Mikroorganismen in der Cutis und in den tieferen Schichten der Epidermis geben diese Methoden denn auch entsprechend gute Resultate.

Im Stratum corneum dagegen sind diese sonst üblichen Bacterienfärbungen in ihrer Anwendbarkeit und ihren guten Resultaten beschränkt, da das Keratin eine Affinität zu den meisten derjenigen Farbstoffe besitzt, mit denen sich auch die Mikroorganismen färben. Daher müssen wir die Darstellung der im Stratum corneum sich findenden Bacterien gesondert besprechen. Ausserdem existiren für einige Arten von Mikroorganismen besondere Färbemethoden, deren wichtigste wir in einem dritten Absatz anführen.

Vorbedingung für die Untersuchung von Geweben auf Mikroorganismen ist deren Härtung in absolutem Alcohol oder Sublimat; Müller'sche Flüssigkeit darf nur mit Formolzusatz als Fixirungsmittel für späteren Nachweis vom Mikroorganismen benutzt werden. Ein gutes Fixirungsmittel für nachfolgenden Bacteriennachweis ist auch 2 % Formol.

I. Mikroorganismen der Haut im Allgemeinen.

Von den vielen Färbemethoden für alle Bacterien wollen wir folgende als die einfachsten empfehlen.

1. Nach Löffler.
   a) Färbung beliebig lange (gewöhnlich etwa $^1/_4$ St.) in Löffler'schem Methylenblau:

Concentr. wässrige Methylenblaulösung	30,0
Kalilauge	0,01
Wasser	100,0

   b) Auswaschen 10 Stunden in 1 % Essigsäure,
   c) Alcohol, Xylol, Balsam.
2. Nach Kühne.
   a) Färbung $^1/_2$ St. in Kühne'schem Methylenblau:

Methylenblau	1,5
Alcoh. absol.	10,0
5 % Carbolwasser	100,0

   b) Auswaschen in Wasser, hierauf in angesäuertem Wasser, bis zur Blassblaufärbung, hierauf in mit einigen Tropfen concentr. wässriger Lithium carbonicum-Lösung versetztem Wasser, schliesslich wieder in reinem Wasser,
   c) Durchziehen durch Alcohol absolutus,

d) Durchziehen durch mit Methylenblau leicht bläulich gefärbtes, hierauf durch reines Anilin,

e) Tereben, Xylol, Balsam.

3. Nach Unna.

a) Färbung 2 Minuten in polychromem Methylenblau[1]), Auswaschen in Wasser,

b) Uebertragen in ein Schälchen Alcohol mit einem Jodkrystall für 2 Minuten,

c) Alcohol, Xylol, Balsam.

4. Nach Boeck.

a) Färbung beliebig lange in Sahli'schem Methylenblau:

5 % wässrige Boraxlösung	16,0
Concentr. wässrige Methylenblaulösung	20,0
Wasser	24,0

b) Durchziehen durch ½ % Essigsäure,

c) Auswaschen in Wasser,

d) Alcohol, Xylol, Balsam.

Sehr gute Resultate giebt auch eine andere Sahli'sche Flüssigkeit nach der Formel:

Borax Methylenblau ana	1,0
Aq. dest.	100,0.

5. Nach Pfeiffer.

a) Färbung ½ Std. in 4 fach mit Wasser verdünntem Carbolfuchsin.

---

[1]) Die Schnitte müssen zur Vermeidung von Niederschlägen aus Alcohol in Wasser und erst aus diesem in polychromes Methylenblau gebracht werden.

b) Auswaschen in mit einem Tropfen Essigsäure angesäuertem Alcohol (95 %),
c) Alcohol, Xylol, Balsam.

II. Jodfeste Bacterien.

Die Gruppe der »Jodfesten« Bacterien wird dargestellt:

1. Nach Gram.
   a) Färbung 1—5 Min. in concentrirtem Anilinwassergentianaviolett (s. Weigert'sche Fibrinfärbung); Uebertragen auf den Objectträger, Abtrocknen mit Fliesspapier,
   b) 1—3 Min. in Lugol'sche Lösung[1]), Abtrocknen mit Fliesspapier,
   c) Alcohol, solange Farbstoff abgeht,
   d) Xylol, Balsam.
2. Nach Weigert.
   Identisch mit der Weigert'schen Fibrinfärbung (s. d.).

Von den zahlreichen Variationen dieser Methoden erwähnen wir als die brauchbarsten:

3. Nach Unna.
   Identisch mit der Unna'schen Fibrinfärbung II mit »Alaungentiana«.
4. Nach E. Fränkel.
   Genau wie die Weigert'sche Original-Methode, nur mit Verwendung von $2\frac{1}{2}$ % Carbolwasser anstatt Anilinwasser.

---

[1]) Jodi 1,0
Kali jodati 2,0
Aq. dest. 300,0.

5. Nach Botkin (Centralbl. f. Bacteriologie und Parasitenkunde, Bd. XI, 8).

Genau wie die Färbung nach Gram, nur mit Auswaschen in reinem Anilinwasser zwischen den Proceduren a und b. Die Schnitte können dadurch viel länger im Alcohol liegen bleiben, als die nach dem gewöhnlichen Verfahren gefärbten.

6. Nach Kühne (Dermatologische Studien, Heft 6, Hamburg, 1897).

a) Die Schnitte kommen aus absolutem Alcohol für 10 Min. in angesäuerte concentr. wässrige Krystallviolettlösung (1 Tropfen Salzsäure auf 50 g), Auswaschen in Wasser,

b) 3 Min. in Lugol'sche Lösung, Auswaschen in Wasser,

c) einige Secunden in Alcohol,

d) Anilin, Xylol, Balsam.

Nach allen diesen Methoden färben sich die jodfesten Mikroorganismen tiefblau, die übrigen Mikroorganismen, sowie das Gewebe entfärbt sich. Man kann eine rothe Contrastfärbung mit Alaun- oder Lithioncarmin vorherschicken.

7. Die schönsten derartigen Bilder liefert folgende Methode von Unna:

a) Färbung $^1/_2$ St. in Pikrocochenille (von Grübler-Leipzig)[1]), gründliches Auswaschen in Wasser, Uebertragen auf den Objectträger,

[1]) Cochenille 3,0
Alaun 5,0
Pikrinsäure 0,5
Wasser 200,0
Coque ad remanent. 100,0.

b) Färbung 2 Min. in concentrirtem Anilinwasser-gentianaviolett, Auswaschen in Wasser, Abtrocknen mit Fliesspapier,

c) Uebertragen in ein Schälchen Wasser, dem ein Jodkrystall und einige Tropfen $H_2 O_2$ zugesetzt sind; Abtrocknen mit Fliesspapier,

d) 5 Min. in Anilinöl,

e) Xylol, Balsam.

Mikroorganismen blau, Gewebe gelb, Kerne rothbraun.

8. Eine schöne Bacterienfärbung in Schnitten liefert die Methode von Claudius (Annal. de l'Institut Pasteur 1897, S. 332):

Vorbedingung sehr dünne Schnitte!

a) Vorfärbung in Lithion- oder Alauncarmin,

b) Färbung 2 Min. in 1 % wässriger Lösung von Methylviolett 6 B (Merck),

c) Auswaschen in Wasser, Abtrocknen,

d) Färbung 2 Min. in halbgesättigter Lösung von Pikrinsäure in dest. Wasser,

e) Auswaschen in Wasser, Abtrocknen (sorgfältig und wiederholt) mit Fliesspapier,

f) Wiederholtes Uebergiessen mit Nelkenöl, bis das Präparat gelbroth geworden ist,

g) Xylol, Balsam.

Kerne roth, Gewebe gelb, die jodfesten Bacterien blau. (Es färben sich also nicht nach der Claudius'schen Methode: Bacterium coli, Cholera-, Typhus-, Friedländer'sche Bacillen, Gonococcen, Bacillus pyocyaneus).

III. Nicht jodfeste Bacterien.

Speciell die nicht jodfesten Bacterien kann man nach Nicolle (Annales de l'Institut Pasteur, 1892, VI) folgendermassen färben:

a) Färbung beliebig lange in Löffler'schem Methylenblau (s. S. 100),

b) 10% wässrige Tanninlösung, Auswaschen in Wasser,

c) Alcohol, Xylol, Balsam.

IV. Mikroorganismen in der Hornschicht.

1. Nach Waelsch (Archiv für Dermatologie und Syphilis, 1895, S. 49, Bd. 31). Beste Methode.

a) Färbung 10—15 Min. in

Anilinwasser	2 Th.
Concentr. alcohol. Gentianaviolett-Lösung	1 Th.

b) 3 Min. in

5% wässriger Jodkalilösung
Wasserstoffsuperoxyd aa

c) 2—8 St. in mit einigen Tropfen Salzsäure angesäuertem Anilinöl,

d) Alcohol, Xylol, Balsam. Karminvorfärbung; Kerne roth, Mikroorganismen blau.

2. Nach Unna.

a) Färbung 2 Min. in polychromem Methylenblau, Auswaschen in Wasser. Uebertragen auf den Objectträger, Abtrocknen mit Fliesspapier,

b) 2 Minuten in ein Schälchen Wasser mit einem Jod- und einem Jodkalikrystall, Abtrocknen mit Fliesspapier,

c) Entfärben in 1% pikrinsaurem Anilin, solange Farbe abgeht,

d) Anilin, Xylol, Balsam.

3. Nach Unna (ohne Jodirung):

a) Färbung 2 Minuten in polychromem Methylenblau, Auswaschen in Wasser, Uebertragen auf den Objectträger, Abtrocknen mit Fliesspapier,

b) Differenziren, solange Farbe abgeht, in

Ac. tann.	1,0
Eosin	1,0
Ac. nitr.	0,1
Anilin	100,0

c) Anilin, Xylol, Balsam.

Gewebe roth, Mikroorganismen blau.

V. Specielle Bacterienfärbungen.

I. Rhinosklerom-Bacillen.

Die Angaben über die »Jodfestigkeit« der Rhinosklerom-Bacillen (ihre Darstellbarkeit nach Weigert-Gram'schem Färbe-Princip) stimmen nicht überein. Andrerseits zeichnen sich diese Bacterien vor anderen dadurch aus, dass sie mit gewöhnlichen Kernfärbemitteln sich tingiren. So giebt

1. Mibelli (Monatshefte für practische Dermatologie. 1891, S. 293, Bd. 12) an:

a) Färbung 1 St. in warm bereitetem 4% wässrigem Alauncarmin nach Grenacher, Auswaschen in Wasser,

b) Alcohol, Xylol, Balsam.

2. Wir erhielten die Bacillen sehr schön dargestellt durch gewöhnliche Hämatoxylin-

oder Hämalaunfärbung, sofern die Fixirung der Präparate in Müller'scher Flüssigkeit erfolgt war.

3. Wir erhielten stets positive Resultate bei Färbung nach Weigert.

II. Bacillen bei Syphilis.

1. Darstellung nach Lustgarten (Med. Jahrbüch. d. K. K. Ges. der Aerzte. 1885):
   a) Färbung 24 St. in der Kälte, hierauf 2 St. bei 40° in Anilinwassergentianaviolett,
   b) Alcohol absol. 3 Min.,
   c) 10 Secunden in $1^1/_2$ % wässrige Kali hypermanganicum-Lösung,
   d) einige Secunden in stark verdünnte schweflige Säure, Auswaschen in Wasser.
   e) Alcohol, Nelkenöl, Balsam.
2. Darstellung nach de Giacomi:
   a) Färbung 3 Min. in erwärmtem Anilinwasser-Fuchsin,
   b) Auswaschen in stark verdünnter wässriger Eisenchloridlösung,
   c) Auswaschen in reiner wässriger Eisenchloridlösung,
   d) Alcohol, Xylol, Balsam.
3. Darstellung nach Doutrelepont und Schütz (Deutsche med. Woch. 1885, No. 19):
   a) 24—48 St. in wässrige 1 % Gentianaviolettlösung,
   b) einige Secunden in Salpetersäure (1 : 15) zur Entfärbung,

c) 5—10 Min. 60% Alcohol,

d) die blassveilchenblauen Schnitte kommen alsdann auf einige Minuten in eine schwach durchsichtige wässrige Lösung von Saffranin, welche jedes Mal frisch zu bereiten ist,

e) einige Secunden in 60% Alcohol, dann lange in Alc. abs., Xylol, Balsam. Bacillen blau, Gewebe und Kerne hellroth.

III. Ulcus molle — Streptobacillen.

Man vereise das Geschwür mit Chloraethyl, trage es flach mit einem Rasirmesser ab und conservire es in Formalin.

1. Methoden nach Loth (Monatshefte f. pract. Dermatologie, 1898, S. 377, Bd. 26):

a) Färbung 5 Min. in polychromem Methylenblau, Auswaschen in Wasser,

b) Differenzirung (bis zur Entfärbung) in verdünnter Glycerinäther-Mischung oder in Orange-Tannin (von Grübler-Leipzig), Auswaschen in Wasser,

c) Alcohol, Xylol, Balsam.

oder

a) Färbung 5 Min. in polychromem Methylenblau, Auswaschen in Wasser,

b) 1 Min. 1% rothe Blutlaugensalzlösung, Auswaschen in Wasser,

c) Durchziehen durch Alcohol absol.,

d) Differenciren in 1% salzsaurem Anilin,

e) Xylol, Balsam.

Streptobacillen schwarz, alles andere lichtgrün.

2. Methode von Audry (Monatshefte f. pract. Dermatologie. 1895, S. 226, Bd. 20):

a) Färbung beliebig lange in Sahli'schem Methylenblau, Auswaschen in Wasser,

b) einige Min. in concentr. wässriger Tanninlösung, gründliches Auswaschen in Wasser,

c) Alcohol, Xylol, Balsam.

IV. Tuberculose- und Lepra-Bacillen.

1. Nach Ziehl-Neelsen:

a) Färbung 24 St. in der Kälte oder in der Wärme etwa 2 St. bei 37° in Carbolfuchsin[1]),

b) 5% H_2SO_4 oder 15% HNO_3 oder 33% HCl bis zu 5 Minuten,

c) 70% Alcohol bis zur Hellrosafärbung,

d) Färbung in alcoholisch-verdünnter oder wässriger Methylenblaulösung 1—2 Min., Auswaschen in Wasser,

e) Alcohol, Xylol, Balsam.

2. Nach Gabbet-Ernst (nur für Schnittpräparate geeignet):

a) Färbung 2 Min. in Carbolfuchsin, Auswaschen in Wasser.

b) Färbung 1 Min. in

25% Schwefelsäure	100,0
Methylenblau	2,0

---

[1]) Fuchsin 1,0,
Alcohol 10,0,
Ac. carbol. conc. 5,0,
Aq. dest. 100,0.

c) Auswaschen in Wasser,

d) Alcohol, Xylol, Balsam.

3. Weichselbaum's Methode eignet sich ebenfalls nur für Schnitte:

a) Carbolfuchsin 5 Min.,

b) conc. alcohol. Methylenblaulösung 1 Min.,

c) Wasser, 95% Alcohol, Bergamottöl, Xylol.

4. Nach Delbanco (Deutsche Med.-Zeitung 1899, No. 1, S. 1):

a) Färbung 24 St. in Carbolfuchsin,

b) Durchziehen durch 25% Salpetersäure,

c) Durchziehen durch 80% Alcohol,

d) 5 Min. (mindestens) in Wasserblau- oder Orange-Tannin[1]) (von Grübler-Leipzig), Auswaschen in Wasser,

e) Alcohol 80%, Alcohol absol., Xylol, Balsam.

Nach allen diesen Methoden erscheinen die Bacillen leuchtend roth, das Gewebe blau (resp. gelb) gefärbt. Beide Bacillenarten färben sich übrigens auch sehr schön nach Weigert (siehe S. 45 Fibrinfärbung).

Die gleichen Methoden gelten auch für die Färbung der **Leprabacillen**. Doch sind die Tuberkelbacillen säure- und alcoholfest, die Leprabacillen säure-, aber nicht alcoholfest, daher sind bei Färbung nach Ziehl-Neelsen die Proceduren c, d, e mit grosser Vorsicht, d. h. möglichst schnell vorzunehmen. Dazu treten zur Unterscheidung von den Tuberkelbacillen die schnellere Färbbarkeit der Leprabacillen (schon nach 3 Minuten

[1]) Concentrirte Lösung von Wasserblau oder Orange in conc. (33 %) wässriger Tanninlösung.

etwa) und gewisse morphologische Kriterien (geringere Länge, grössere Dicke der Leprabacillen; die eigenthümlichen ungefärbt bleibenden Stellen in ihrem Leib sollen weiter auseinander liegen als bei den Tbc.-Bacillen). Doch hat sich insbesondere neuerdings Storch (Virchow's Archiv, Band 148) gegen die Richtigkeit dieser Angaben ausgesprochen.

Trotz alledem wird es aber im einschlägigen Falle keine Schwierigkeiten bieten, die beiden Bacillenarten zu unterscheiden. Besonders spricht für Lepra der klinische Befund und das enorm zahlreiche Auftreten der Mikroorganismen, während die histologischen Reactionserscheinungen gegenüber der Tuberculose ganz unbedeutende sind.

Speciell für **Leprabacillen** empfehlen sich noch folgende Methoden, wobei stets das Celloidin vor der Färbung zu entfernen ist:

5. Von Kellogg (Monatshefte f. pract. Dermatologie, 1896, S. 161, Bd. 22).
   a) Färbung in Hämatoxylin, Auswaschen in Wasser,
   b) Färbung 1 St. in Carbolfuchsin,
   c) Durchziehen durch Salpetersäure,
   d) Durchziehen durch 80 % Alcohol, Auswaschen in Wasser,
   e) 10 Min. in Wasserblau-Tannin, Auswaschen in Wasser,
   f) Alcohol, Xylol, Balsam.

   Bacillen roth, Gewebe hellblau, Kerne schwarz.

6. Von Spiegel (Monatshefte f. prakt. Dermatologie 1896, S. 221, Bd. 23).

a) Färbung 1 St. in Anilinwasser-Gentianaviolett (siehe S. 45 Fibrinfärbung),
b) Durchziehen durch Salpetersäure,
c) Durchziehen durch Alcohol dilutus,
d) 5 Minuten in ein Schälchen Wasser, dem ein Jodkalikristall und einige Tropfen H_2O_2 zugesetzt sind,
e) Alcohol, Xylol, Balsam.
Bacillen blau.

V. Favuspilz (Achorion Schönleinii).

Methode zur Untersuchung der Scutula nach Kellogg (Monatshefte f. prakt. Dermatologie 1895, S. 413, Bd. 21):

a) Erwärmung in warmem Wasser,
b) Alcoholhärtung,
c) Celloidineinbettung,
d) Die Schnitte werden erwärmt (10 Min.), hierauf Färbung,
e) Färbung 10 Min. in polychromem Methylenblau, Auswaschen in Wasser, Abtrocknen mit Fliesspapier,
f) Differencirung in 1 $^0/_{00}$ salzsaurem Anilin,
g) Anilin, Xylol, Balsam,
Pilze blau oder
e) Färbung 5 Min. in Anilinwasser-Gentianaviolett, Auswaschen in Wasser, Abtrocknen mit Fliesspapier,
f) 2 Min. in Säurefuchsin-Tannin (von Grübler-Leipzig), Auswaschen in Wasser, Abtrocknen mit Fliesspapier,

g) Differencirung in Anilin mit Zusatz von 1 % salzsaurem Anilin,

h) Anilin, Xylol, Balsam.

Pilze blau, Gewebe hellrosa.

VI. Die Pilze des **Herpes tonsurans** und der **Pityriasis versicolor** färben sich nach dem Weigert-Gram'schen Färbeprincip und den anderen allgemeinen Bacterienfärbemethoden.

Am besten werden die abgeschabten Epidermistheile 24 St. lang in Alcohol-Aether entfettet, etwa 5 Min. in Eisessig gelegt und dann mit einer Nadel sorgfältig auf dem Objectträger ausgebreitet, damit sie ganz glatt werden. Alsdann halte man den Objectträger hoch über der Flamme, damit der Eisessig langsam verdunste und färbt nun u. a. mit Kühne-schem (S. 100), Sahli'schem, Löffler'schem Methylenblau, nach Gram etc., indem man das Object wie ein Trockenpräparat behandelt.

VII. Gonococcus.

Der G. gehört zu den nicht jodfesten Bacterien, ist also nach Gram, Weigert, Waelsch etc. nicht darstellbar. Wenn auch die Constatirung nach den allgemeinen Bacterienfärbungsmethoden leicht gelingt, so wollen wir doch bei der Wichtigkeit des Gegenstandes noch einmal der Uebersichtlichkeit wegen die gebräuchlichsten Methoden zusammenstellen:

Auf dem **Objectträger** gelingt der Nachweis am einfachsten

1. mit der Löffler'schen Methylenblaulösung (S. 100). Man verstreicht mit einer Platinöse eine ganz

geringe Menge Secret auf dem Objectträger, erwärmt über einer Spiritusflamme, lässt einige Minuten die Farbstofflösung einwirken, trocknet und untersucht ohne Deckglas. Sieht man mit einer Trockenlinse nur Epithelien, so kann man sich die Untersuchung auf Gonokokken ersparen, sind aber Eiterzellen da, so tropft man etwas Cedernöl auf die gefärbte Stelle des Objectträgers und untersucht mit der Oelimmersion.

2. Färbung nach Pick und Jacobsohn (Berl. klin. Woch. 1896. 36. S. 811):

a) 8—10 Secunden in Aq. dest. 20,0.
Carbolfuchsin gtt. 15[1])
Concentr. alcoh. Methylenblaulösung gtt. 8.

Wasser, Trocknen. Gonokokken tiefblau, Zellkerne hellblau mit leicht röthlicher Beimischung).

3. Färbung nach Lanz (Dtsch. Med. Woch. 1898. No. 40):

Eine gesättigte Lösung von Fuchsin in 2 % wässriger Carbollösung und eine gesättigte Lösung von Thionin in 2 % wässriger Carbollösung werden im Verhältniss von 1 : 4 (nach unserer Erfahrung mindestens 1 : 12) gemischt; die Präparate werden $^1/_2$ Min. gefärbt und in Wasser abgespült.

Gonokokken blau, Kerne und Protoplasma roth.

4. Färbung nach Uhma (Przeglad leharski, Juli 1899 und Arch. f. Dermatologie und Syph. Bd. 50. 1899). Färbung der frischen, nicht fixirten Präparates

[1]) Statt dessen empfiehlt C. Fraenkel (Ztschr. f. Hygiene u. Infectionskrankheiten. 31. Bd. 1899) 45—50 Tropfen und eine Einwirkung der Flüssigkeit etwa 5 Min. auf dem Objectträger.

in 1 % alcohol. Neutralrothlösung ½ Min., Abspülen in Wasser.

Die Gonokokken färben sich früher roth als alles andere.

Schwieriger ist der Nachweis von Gonokokken in **Gewebsschnitten**. Bei einiger Uebung bewährt sich sehr gut

1. Die von Finger (Ctbl. f. d. Krht. der Harn- und Sexual-Organe. V. Bd. H. 7. 23. Aug. 1899) und Jadassohn (Verhlg. d. IV. Dermat. Congr. 1894, S. 136) benutzte Methode.

a) 5—10 Min. Färbung in Boraxmethylenblau nach Sahli (5,0 Borax und Methylenblau, 100,0 Wasser),

b) 1—2 Min. Entfärben in ½ % Essigsäure,

c) Alcohol abs., Xylol, Balsam.

2. Jadassohn (l. c.) wendet ferner mit Vortheil an die Färbung nach Nicolle (cf. S. 105) oder eine einfache dünne, wässerige Thioninlösung, Alcohol, Xylol. »Die Hauptsache ist, dass man die Entwässerung möglichst beschleunigt; das kann man, wenn man zugleich die ätherischen Oele, die Methylenblau meist ausziehen, vermeiden will, sehr gut dadurch erreichen, dass man die Schnitte nach fast nur momentanem Aufenthalt in Alcohol absolutus in die von Weigert angegebene Mischung von 1 Thl. Alcohol absolutissimus und 4 Thl. Xylol bringt, in der sie auch bei noch relativ reichlichem Wassergehalt aufgehellt werden. Diese Mischung muss allerdings oft erneuert werden, weil der Alcohol natürlich sehr bald absolut ist und dann Trübungen entstehen.« (Jadassohn.)

3. Bumm (Der Mikroorganismus der gonorrhoischen Schleimhauterkrankungen (Gonococcus Neisser), Wiesbaden 1885, S. 74): Etwa $^1/_2$ Stunde in Methylviolettanilinwasser, Alcohol. abs.

4. Wertheim (Die ascendirende Gonorrhoe beim Weibe, Leipzig 1892): 3—5 Min. in Gentianaviolettanilinwasser, 1 Min. in Lugol'scher Lösung, Entfärbung in 95% Alcohol nur so weit, dass die Schnitte noch deutlich violett erscheinen, dann einige Min. Färbung in wässeriger Methylenblaulösung, Wasser etc.

5. v. Leyden und Michaelis (Dtsch. Med. Woch. 1893. Nr. 38, S. 912): 1—2 St. in conc. wässriger Methylenblau- oder Löffler'scher Methylenblaulösung, Aq. dest., dünne Eosinlösung, bis zur schwach Rosafärbung der Schnitte, Alcohol etc.

BRITISH MEDICAL
Library
ASSOCIATION

Register.

(Die fett gedruckte Zahl giebt die Seite an, auf welcher die ausführliche Vorschrift steht.)

Aceton 46, 85.
Acet. glacial. 14.
Achorion Schönleinii 112.
Acid. hydrochl. 63.
Acid. pyrogallic. 91.
Acidophil 34.
Actinomycose 69.
Aether 15, 21.
Aether acetico-aceticus 50.
Aether-Alcohol 15, 20, 22, 24.
Aetherspray 1.
Agar 7.
Aievoli 75.
Alaun 7, 28, 35, 36, 43, 46, 77, 78, 90, 95, 103.
Alaungentiana **46**, 48, 78, 102.
Alaunhaematoxylin 34, 37, 55.
Alaunkarmin 3, **36**, 43, 44, 46, 48, 57, 63, 64, 82, 93, 103, 104, 106.
Alaunosmiumlösung 95.
Albrecht 21.
Alcannaextract 55, 96.
Alcohol 9, 11, 13, 14, 16, 17, 20, 25, 32.
Alcoholaether 21, 84, 93.
Alcohol und Aether 15.
Alcoholbehandlung 10, 14.
Alcoholdämpfe 16.
Alcohol, salzsaurer **29**, 37, 39, 95.
Alcoholxylol 42.
Alkaliblau 54.
Ammoniak 51, 54, 88.
Ammoniak-Alcohol 30.
Ammoniakalisches Wasser 56.
Ammoniak, pikrinsaures 92.
Ammoniummolybdat 93.
Amyloid **69**, 72.
Amyloidleber 1.
Anilin 6, 43, 52, 72, 101, 106, 113.
Anilin-Alaun 43.
Anilinöl 9, 17, 45, 104.
Anilin, pikrinsaures 52, 58, 84, 106.
Anilin, salzsaures 6, 108, 112, 113.
Anilinwasser **45**, 48, 60, 102, 103, 105.
Anilinwasser-Fuchsin 107.
Anilinwassergentianaviolett **45**, 76, 102, 104, 107, 112.

Anilin-Xylol **46**, 47, 48, 60.
Argentum nitricum 92.
Asphaltlack 7.
Aubertin 23.
Audry 109.
Axencylinder 90.
Azouley 90.
Bacillus pyocyaneus 104.
Bacterien 12, 31, **34**, 46, **99**.
Bacterienfärbungen 104, 106.
Bacterien, jodfeste 102.
Bacterien, nicht jodfeste 105.
Bacterium coli 104.
Bäumer 81.
Barlow 18.
Basophil 34.
Beale **28**, 87.
Beck, 3, 79.
Benda 19, **39**, 63, 64.
Benda'sche Färbung 37, 38, **39**, 66, 86, 88, 100, 102.
Bergamottöl 32, 39, 40, 51.
Berliner Blau 88.
Besenhaare **56**.
Bethe 93.
Bindegewebe 31, 32, 61.
Bindegewebsfärbung 61.
Bindegewebszellen 80, 82.
Bismarckbraun 60.
Biondi-Heidenhain 37, **40**, 83.
Blaseninhalt 4.
Blastomyceten 75, **76**, 98, 99.
Blum 12.
Blutkörperchen 31, 32.
Blutkörperchen, rothe 32, 33, 34, 39, 56, 86, 87.
Blutkörperchen, weisse 83.
Blutlaugensalz, gelbes 53.
Blutlaugensalz, rothes 49, 51, 71, 72, 108.
Blutplättchen 85.
Bluntersuchung 84, 85.
Boeck 5, 101.
Boehmer'sches Hämatoxylin 29.
Borax 4, 30, 57, 89, 101.
Boraxcarmin 32.
Boraxmethylenblau 89, 115.
Botkin 103.
Brüchanow 24.
Brunnenwasser 25, 30, 39.
Bumm 116.
Bumpus 24.
Burchardt 38.
Buschke 98.
Busse 75, 76.
Buzzi 55, 78.
Canadabalsam 3, 10, 28.
Carbol **5**, 114.
Carbolfuchsin 62, 65, 73, 76, 77, 101, **109**, 110, 111, 114.
Carbolsäure 9, 32, 65, 109.
Carbolwasser 75, 100, 102.
Carbolxylol 9, 25, 30, 32.
Carcinom 69.
Carmalaun 76.
Carminsäure 77.
Cedernholzöl 41, 71.
Cedernöl 5.
Celloïdin 10, 15, 19, 23.
Celloïdinblock 16, 24.
Celloïdinobjecte 28.
Celloïdinserien 23.
Chloraethyl 108.
Chloroform 17, 18, 24, 93.

Chloroformparaffin 17, 18.
Cholerabacillen 104.
Chromatin 37, 79.
Chromsäure 38, 44, 76, 93.
Chromsaures Kali 28.
Claudius 104.
Coccidien 74, 97.
Cochenille 28, 78, 90, 103.
Collagen 34.
Collodium 21, 26.
Colloid 69.
Colloidmilien 69.
Condyloma acuminatum 49.
Congoorange 30.
Congorot 78.
Conjunctiva 69.
Conservirung 8, 10.
Cresylechtviolett 49, 79.
Csokor 27, 89.
Cullen 2.
Cuprum sulf. ust. 17.
Cuticula 56.
Cutisbindegewebe 68, 69.
Cyaninlösung 96.
Daddi 95.
Dahlia 81, 82.
Dammarlack 10.
Darier 78.
Deckgläschen 4.
Delafield'sches Hämatoxylin 29.
Delbanco 110.
Dogiel 92.
Doutrelepont 107.
Dreysel 54.
Echeverria 58.
Ehrlich 33, 81, 83, 84, 85, 92.
Ehrlich's Blutuntersuchungs-Methode 84, 85.
Ehrlich's Methylenblau Injection 92.
Einbettung 15.
Eingypsung 19.
Einzelschnitte 19.
Eisenchlorid 107.
Eisengehalt 43.
Eisenoxydul, schwefelsaures 41.
Eisessig 14, 38, 41, 82, 93, 113.
Eiter 4.
Eiweiss 26.
Eiweissmethode 26.
Elacin 62, **66**, 67, 68, 69.
Elastin 61, **62**, 65, 66, 67, 68, 69.
Elastische Fasern 32, 39, 65, 66, 67, 93.
Elastische Faser-Färbung 63.
Eleïdin 51, **53**, 54, 55.
Entcelloidinirung **20**, 66.
Entkalkung 58, **80**.
Entwässerung 9.
Eosin 6, 25, **30**, 31, 34, 36, 41, 46, 52, 56, 58, 74, 84, 85, 86, 106, 116.
Eosinophile Zellen 83, 84.
Eosinsaures Methylenblau 34.
Epithelfasern 47, 48, 49.
Epithelhyalin 50.
Epithelien 31.
Epithelprotoplasma 34, **47**.
Ernst 50.
Essigsäure 14, 39, 51, 61, 79, 88, 93, 101, 102, 115.
Exsiccator 15.
Faber'scher Glasstift 10.
Farbstoffe, basische 67.

Färbung 27.
Favuspilz 112.
Favusscutula 6, **112**.
Ferricyankali 43, 44.
Fett 93.
Fettfärbemittel 96.
Fettreaction 96.
Fibrin 31, 32, 33, **45**, 46, 47, 50, 70.
Fibrinfärbung **46**, 50.
Fibrinmethode 37.
Filtrirpapier 21, 24.
Finger 115.
Fixirung 10.
Flemming 93.
Flemming'sches Gemisch 18, 77, 95.
Flemming'sche Lösung **38**, 40, 41, 64, 65, 84, 93.
Fliesspapier 23, 25.
Formalin 12, 108.
Formol 2, 3, 12, 13, 19, 49, 60, 100
Fränkel, C. 114.
Fränkel, E. 102.
Frickenhaus 53.
Friedländer'sche Bacillen 104.
Fuchsin **63**, 66, 75, 77, 109, 114.
Gabbet-Ernst 109.
Gefässe 87.
Gefriermikrotom 1, 19.
Gefrierschnitte 1.
Gelatine 88.
Gentianalaun 6, 58.
Gentianaviolett **45**, 46, 50, 69, 105, 107.
Gentianaviolettanilinwasser 116.
Gerbsäure 11, 16.
Gieson, van **31**, 50, 57, 59, 60, 61, 70, 72, 78, 86, 96, 97.
Giacomi, de 107.
Glas 16.
Glycerin 2, 5, 7, 10, 26, 28, 32, 44, 48, 53, 55, 69, 71, 78, 82, 87, 91, 92, 95.
Glycerinäther **42**, 81, 83, 108.
Glycerin-Agar 7, 10, 95.
Glycerinalaunhämatein 35.
Glykogen 69, 70, 72.
Gonokokken 104, **113**, 115.
Gram'sche Färbung 38, 50, 75, 76, 78, **102**, 103, 113.
Granoplasma 34, 42, 82.
Granula, basophile 85.
Granula, eosinophile 31, 85.
Granula, neutrophile 85.
Gregarinen 74, 97.
Grenacher 32.
Günther 21, 56.
Gypsbrei 2.
Haare 4, 7, 55, 56, 57.
Hämalaun 28, **35**, 76, 107.
Hämatein 35, 36.
Hämatoxylin 7, 25, 28, **29**, 31, 35, 39, 49, 52, 53, 56, 61, 65, 70, 73, 74, 78, 79, 86, 88, 90, 95, 107, 111.
Hämatoxylin-Eosin 27, **29**, 50, 52, 57, 60, 70, 72, 80, 84, 86, 97.
Härtung 10.
Hansen 61.
Haut, Fettgehalt 6.
Hautnerven 91.
Hautschuppen 5.
Hefen 76.

Heidenhain 28.
Heller 16, 57, 58, 91.
Herpes tonsurans 113.
Herxheimer, K. 49, 79.
Hodara 96.
Hollborn 7.
Holz 11, 16.
Hornschicht 105.
Hoyer 70, 71.
Hueppe 7.
Hyalin 45, 50, 51, 52, 69, 70, **72**, 73, 74, 97, 98, 99.
Hyphomyceten 99.
Jacobsohn 114.
Jadassohn 115.
Jarisch 78.
Indigocarmin 57.
Injectionsmassen 97.
Insecten 97.
Joannovics 82.
Jod 6, 34, 40, 45, 47, 48, 52, 73, 101, 102, 104, 105, 112.
Jodgrün 75.
Jodgummi 70.
Jodkali 6, 45, 46, 47, 48, 52, 58, 89, 102, 105.
Jodtinctur 11, 13.
Joseph, Max 38.
Kali bichrom. 12, 33, 39, 76, 92, 106.
Kali chloricum 44.
Kali hypermanganicum 52, 90, 91, 107.
Kalilauge 79, 93, 100.
Kali sulfurosum 90.
Kalkablagerungen 31, 80.
Karmin 27, 28, 36, 38, 41, 54, 57, 61, 87, 88, 89, 98, 105.
Karminleim 87.
Karminsäure 90.
Kellogg 6, 111, 112.
Keloidaene 97.
Keratin 31, 32, 33, 34, 45, 50, 51, 56, 70, 72, 99.
Keratohyalin 31, **51**, 52, 53, 56.
Kerne 31, 32, **35**, 37, 38, 39, 40, 41, 43, 44, 46, 48, 49, 54, 55, 56, 60, 61, 65, 66, 67, 68, 70, 79.
Kernfärbungen 32, 54, 60, 94.
Kernsaft 37.
Kernstructur 12.
Kerntheilungen 38, 39.
Knäueldrüsen 59.
Kochsalz 33, 40, 79.
Kollagen 45, **59**, 60, 61, 62, 66, 67, 68, 69, 70, 83, 84, 96.
Kollacin **67**, 68, 69.
Kollastin **67**, 68, 69.
Kork 1, 11, 16.
Kremserweiss 10.
Krönig's Kitt 7.
Krösing 78.
Kromayer 46, 47, 60, 75.
Krusten 5.
Krystallviolett 103.
Kühne 100, 103.
Kühne'sches Methylenblau **100**, 113.
Kuznitzky 78.
Lanz 114.
Leim 87.
Leprabacillen 109, 110, 111.
Leukocyten 37.
Leyden, v. 116.

Lichtgrün 64.
Liq. Ammon. caust. 54.
Liq. ferri sesquichl. 63.
Liq. ferri sulf. oxyd. 39.
Lithion 41.
Lithionkarmin **36**, 43, 46, 63, 64, 94, 103, 104.
Lithium carbonic. 30, 36, 48, 90, 100.
Löffler 100.
Löffler'sches Methylenblau **100**, 105, 113, 116.
Löwenbach 95.
Loth 108.
Lubarsch 70.
Lugol'sche Lösung **45**, 48, 70, 76, 102, 103, 116.
Lustgarten 40, 64, 107.
Lymphbahnen 89.
Lymphgefässe 89.
Lymphstrom 81.
Magentaroth 73, 77.
Mallory 65.
Mamurowsky 33.
Manchot 66.
Marchi 94.
Marchi'sches Gemisch 108.
Markscheiden 90, 91.
Martinotti'sche Flüssigkeit 76.
Mastix 21.
Mastzellen **80**, 83.
Mastzellengranula 34, 71.
Mayer, P. 26, 28, 35, 76.
Mc. Leod 49.
Metachromasie 70.
Methylenblau 4, 34, 36, 43, 62, 65, 79, 83, 85, 89, 92, 93, 100, 101, 109, 110, 113, 114, 115, 116.
Methylenblau polychromes 6, 11, 34, 36, 37, **42**, 46, 47, 49, 51, 52, 60, 63, 64, 66, 67, 68, 71, 72, 79, 81, 83, 84, 96, 101, 105, 106, 108, 112.
Methylgrün 40, 79.
Methylviolett 48, **60**, 104.
Methylenviolett 42.
Methylviolettanilinwasser 116.
Mibelli 106.
Michaelis 85, 116.
Miethke 78.
Mikroorganismen 59, 99, 100, 104, 105, 106.
Mikrotom 2.
Mikrotommesser 1, 19, 21.
Milben 97.
Mitosen 37, 40, 41.
Molluscum contagiosum 78, 97.
Molluscum-Körperchen 78, 79.
Mucin 32, **70**, 71, 72, 77.
Müller-Formol **12**, 32, 80.
Müller'sche Flüssigkeit **11**, 12, 18, 32, 33, 56, 58, 71, 75, 80, 83, 86, 89, 90, 91, 94, 100, 107.
Muskelgewebe 31.
Muskeln 34, **96**.
Muskulatur 32.
Myxoedem 69.
Nägel 4, **57**, 59.
Natronlauge 75, 93.
Natr bicarbon. 13, 91.
Natr. salicyl 26.
Natr. sulfur. 12.
Natr. sulfuros. 91.
Nekrobiose 81.

Nelkenöl 9, 19, 20, 26, 50, 91, 92, 104, 107.
Nelkenöl-Collodium 26.
Nelken-Thymianöl 71.
Nerven 89.
Nervenfasern, markhaltige 89.
Nervenfasern, marklose 91, 92.
Neumann 32.
Neutralroth 115.
Nicolle 105, 115.
Nigrosin 78.
Norris Shakespeare 56.
Objectträger 4, 24.
Ol. Anisii 1.
Ol. bergamotti 9.
Ol. cajeputi 24.
Ol. cariophyllorum 9.
Ol. cedri 9.
Ol citri 9, 24
Ol. lavandulae 9, 24.
Ol. thymi 9, 24.
Onychogryphosis 58.
Oppler 54.
Orange 40, 110.
Orange-Methylgrün-Säurefuchsin 33.
Orange-Tannin 37, 66, 108, 110.
Orceïn 49, 96.
Orceïn, neutrales 34, 60, 83.
Orceïn, saures 59, 62, 66, 67, 68.
Origanumöl 19.
Osmirung 94.
Osmiumsäure 6, 38, 79, 84, 91, 92, 93, 94, 95.
Ostertag 70.
Oxalsäure 57, 90, 91.
Paget's disease 78.
Palladiumchlorid 92.
Papierstreifen 25.
Paraffin **17**, 18, 21, 25, 47.
Paraffinbehandlung 22.
Paraffinblock 17, 21.
Paraffinchloroform 18, 22.
Paraffinobjecte 27.
Paraffinserien 25.
Paraffinxylol 18, 22.
Parasiten 97.
Parasiten, pflanzliche 98.
Parasiten, thierische 97.
Pelagatti 72, 98.
Pepsin 51.
Perls'sche Reaction 43, 44.
Pfeiffer 101.
Phenylenbraun 38.
Phloroglucin 80.
Phosphormolybdänsäure 65.
Photographie 38.
Photoxylin 19.
Pick 3, 114.
Pigment 43, 44.
Pikrinsäure 13, 31, 32, 34, 49, 54, 56, 61, 68, 73, 77, 79, 87, 94, 96, 103, 104.
Pikrocarmin **32**, 34, 53, 57, 78.
Pikrocochenille 33, 54, **103**.
Pinsel 20, 23.
Pityriasis versicolor 113.
Plasmafärbung 13.
Plasmazellen 82, 83.
Proliferation 81.
Protoplasma 32, 34, 41, 50, 68.
Protozoën 97.
Psorospermien 74, 78.

Quecksilberjodid 14.
Ramon y Cajal 91.
Ranvier 53.
Rawitz 35.
v. Recklinghausen 72.
Reissner 91.
Resorcin 63.
Resorcinschwarte 3.
Rhinosklerom 69, **106**.
Rosin 34.
Russel'sche Fuchsinfärbung 98.
Russel'sche Körperchen 75, 98.
Saccharomyceten 98.
Säurefuchsin 31, **40**, 61, 68, 73, 84, 96.
Säurefuchsin, Pikrinsäure-Methode 60.
Säurefuchsin-Tannin 112.
Saffranin 37, 38, 43, 62, 64, 67, 73, 76, 86, 94, 107.
Sahli'sches Methylenblau 4, **101**, 109, 113, 115.
Salicylsäure 77.
Salpeter 44.
Salpetersäure 6, 39, 52, 80, 94, 106, 109.
Salpetersäurewasser 58.
Salzsäure 32, 44, 51, 63, 64, 72, 80, 87, 93, 103, 105, 107, 109, 110, 111, 112.
Salzsaurer Alcohol **29**, 35, 37, 39, 43, 51, 53, 56, 62, 68, 77, 95.
Santelice 75.
Saure Kerne 35.
Sawtschenko 77.
Schällibaum 26.
Schilddrüsencolloid 69.
Schlagenhaufer 2.
Schleim 31, 33, **76**.
Schmirgelpapier 58.
Schneiden, trocknes 1.
Schnittdicke 20, 21.
Schnittfärbung 15, 27, **29**.
Schnittuntersuchung, bacteriologische 12.
Schweflige Säure 107.
Schwefelsäure 65, 66, 109.
Schütz 41, 65, 107.
Schuppen 4.
Schuppenerweichung 3.
Scutula 59.
Secchi 75, 76.
Seidenpapier 20.
Seligmann, S. 87.
Serienschnitte 22.
Signirung 10.
Spezialfärbung 35.
Spiegel 111.
Spongioplasma 42.
Sporozoen 77.
Stabilit 16.
Sternberg 12, 75, 78.
Stoerk 21.
Storch 111.
Strauss 92.
Streifpräparate 5.
Streptobacillen 108.
Stückfärbung 15, **27**.
Styron 97.
Sublimat 5, 13, 14, 32, 33, 40, 71, 76, 83, 100.
Sublimat-Essig 14
Sublimat-Essigsäure 82.
Sublimatfixirung 13, 70, 71, 86.

Sublimat-Pikrinsäure 13.
Sudan III 6, 95.
Syphilis 107.
Taenzer 62.
Talgdrüsen 59.
Tandler 24.
Tannin 6, 37, 46, 52, 62, 67, 68, 73, 91, 94, 105, 106, 109, 110.
Tereben 101
Tetrabromfluoresceïnkalium 85.
Terpentinöl 89.
Thalhmbraun 38.
Thermostat 12, 15.
Thionin 31, 36, 50, 70, 71, 81, 114, 115.
Thionin-Eosin **31**, 60, 86.
Thymol 77.
Tolnidinblau 63, 70, 71.
Trachom 97.
Triacid. 50, 60, 70, 72, 84, 86.
Triacidfärbung **33**, 83, 100.
Trichloressigsäure 80.
Tropfapparat 20.
Tuberkelbacillen 109, 110.
Tumoren 5.
Tusche 10.
Typhusbacillen 104.
Uebersichtsfärbungen **29**, 60.
Uhma 114.
Ulcus-molle 108.
Unna 3, 5, 29, 33, 34, 37, 42, 46, 48, 49, 51, 52, 60, 62, 66, 67, 68, 71, 81, 82, 83, 84, 86, 89, 94, 95, 96, 101, 102, 103, 105, 106, 110.
Unna'sche Fibrinmethode 35.
Unna-Taenzer 76.
Verdauungsmethode 51.
Vesuvin 78.
Victoriablau 40, 65, 94.
Waelsch 5, 105.
Wasserbad 26, 27.
Wasserblau 49, 54, 62, 86, 110.
Wasserblau-Tannin 73, 111.
Wasserglas 10.
Wasserstoffsuperoxyd 27, 44, 58, 84, 93, 104, 105, 112.
Weichselbaum 110.
Weigert 63, 102, 107, 110, 115.
Weigert-Pál 89.
Weigert's elastische Faserfärbung 77.
Weigert'sche Färbung 5, 38, **45**, 48, 50, 53, 56, 98.
Weigert'sche Fibrinfärbung 45.
Wertheim 116.
Westphal 81, 82.
Wickham 78.
Xanthome 45, 96.
Xylol 3, 9, 17, 18, 21, 32, 61.
Xylolparaffin 17, 18.
Zander 44.
Zelleinschlüsse 31.
Zellkerne 30.
Zellprotoplasma 31.
Ziehl-Neelsen 97, **109**, 110.
Ziehl'sches Carbolfuchsin 77.
Zimmermann 44, 77.
Zucker 66.

WELLCOME